

گزارش یک مورد ضایعه "آنژینا بولوزا همورژیکا" در بیمار مبتلا به "سندرم چرگ استروس"

تاریخ دریافت مقاله: ۹۴/۲/۸ ؛ تاریخ پذیرش: ۹۴/۶/۴

چکیده

بیماری آنژینا بولوزا همورژیکا (Angina Bullosa Haemorrhagica (ABH) یک نوع اختلال تاولی دهانی پر خون نادر می‌باشد. این ضایعه خوش خیم و عودکننده معمولاً محدود به مخاط دهان می‌باشد و وجه تمایز آن با سایر بیماری‌های تاولی دهانی مشابه، تشکیل تاول‌های خونی در نتیجه ترومای خفیف و عموماً در غیاب هرگونه دیسکراسی خونی، بیماری‌های وزیکولوبولوز و یا دیگر بیماری‌های سیستمیک می‌باشد. این ضایعات عموماً بدون درد، دارای رنگ تیره و محتوی خون می‌باشند که به سرعت بزرگ شده و سپس بر اثر پارگی پوشش، تخلیه می‌شوند. میزان بروز (incidence) این بیماری نادر تاکنون ناشناخته باقی مانده است. تشخیص این بیماری در مواقعی که احتمال دیگر ضایعه‌ها شامل تاول‌های خونریزی کننده، مانند پمفیگوس یا پمفیگوئید، وجود دارد در حفظ سلامت بیمار بسیار مهم است. در گزارش حاضر، بیمار خانمی ۵۵ ساله با تاریخچه ۴ ساله از تاول‌های عود کننده خونی دهانی است. این تاول‌ها در بوردهای لترال و وترال زبان و فرنولوم بیمار مشاهده شدند. در سابقه پزشکی بیمار ابتلا به سندرم چرگ استروس (churg strauss syndrome) گزارش شده است. مطالعات پاتولوژیک این ضایعه مورد خاصی را آشکار نمی‌سازند به همین خاطر اتیولوژی این بیماری تا کنون ناشناخته باقی مانده است. استفاده از کورتیکواستروئیدهای استنشاقی عاملی برای بروز یا تشدید این بیماری در بیمار مورد نظر می‌باشد. روند بیماری روندی خوش خیم است. بروز تاول‌های خونریزی دهنده در آمیلوئیدوز اولیه و ثانویه مشاهده شده است.

کلمات کلیدی: آنژینا بولوزا همورژیکا، تاول‌های خونی، Angina Bullosa Haemorrhagica (ABH)

مریم کوپائی^۱، نسرین رفیعیان
کوپایی^۲ و کتابیون صالحی^۳

^۱استادیار بیماری‌های دهان و فک و صورت دانشکده دندانپزشکی دانشگاه علوم پزشکی تهران، تهران، ایران
^۲استادیار بیماری‌های دهان و فک و صورت دانشکده دندانپزشکی دانشگاه علوم پزشکی البرز، کرج، ایران
^۳کارشناس ارشد مامایی، کارشناس پژوهش دندانپزشکی دانشگاه علوم پزشکی البرز، کرج، ایران

*نویسنده مسئول:

متخصص بیماری‌های دهان و فک و صورت، تهران، دانشکده دندانپزشکی دانشگاه علوم پزشکی تهران

۰۹۱۳-۳۲۱۶۱۵۴

E-mail: m-koopae@tums.ac.ir

مقدمه

تاول‌ها پاره می‌شوند، اروژنی خفیف با آویخته‌ی بافتی باقی می‌ماند. در این گونه ضایعات هیچ التهابی وجود ندارد. گاهی خون لخته شده در تاول‌ها دیده می‌شود. هیچ غشاء مخاطی دیگری درگیر نیست. در تعداد کمی از بیماران این ضایعه در خویشاوندان بیمار نیز گزارش شده است.

در چندین بیمار احساس سوزش یا درد در نواحی فشار دنچر گزارش شده است. سایرین چیلایتیس، ضایعات مخاط لینگوال یا هایپرتروفی پاروتید (ویژگی‌هایی که در افراد دیابتی دیده می‌شود) را گزارش کرده‌اند. میزان ابتلای هر دو جنس مرد و زن در این بیماری یکسان می‌باشد (زنان ۵۲ درصد و مردان ۴۸ درصد). این اختلال در بیماران ۶۰ تا ۷۰ ساله شایع‌تر است، همچنین این اختلال هرگز در کودکان کوچکتر از ۱۰ سال گزارش نشده است. بر طبق مطالعه Badham بیماران معمولاً زنان ۴۰ ساله یا جوان‌تر هستند و تاول‌ها اغلب در دوره قبل از یائسگی ظاهر می‌شود. اتیوپاتولوژی زمینه‌ای این بیماری مبهم باقی مانده است اگرچه ممکن است یک پدیده‌ی مولتی فاکتوریال باشد و بیماری‌های مانند دیابت و یا مصرف داروهایی مانند استروئیدهای استنشاقی در بروز آن نقش داشته باشد. این بیماری نه با دیسکرازی‌های خونی مرتبط است و نه با سایر اختلالات و زیکولوپولوز ارتباطی دارد.^۵

شرح مورد

بیمار خانمی ۵۵ ساله با تاریخچه ۴ ساله از تاول‌های عودکننده خونی دهانی است. این تاول‌ها در بورد‌های لترال (شکل ۱-الف) و وینترال زبان (شکل ۱-ب) و فرنولوم بیمار مشاهده شدند. تاول‌ها گاهی متعدد بودند و اندازه آن‌ها از ۱۰ تا ۱۵ میلی‌متر متغیر می‌باشند. پس از ۲ تا ۳ روز با ترکیدن تاول‌ها زخمی ایجاد می‌شود که در مدت ۷ روز بدون برجای ماندن اسکار بهبود می‌یابد. بیمار ۶ بار عود ضایعه را در مدت زمان ۴ سال گزارش نموده است. در سابقه پزشکی بیمار ابتلا به سندرم چرگ استروس (churg strauss syndrome) گزارش شده است. این سندروم یک وضعیت اتوایمیون است که باعث التهاب عروق خونی کوچک و متوسط (واسکولیت) در افرادی که تاریخچه‌ای از افزایش حساسیت آلرژیک (آتوپی) دارند می‌شود.

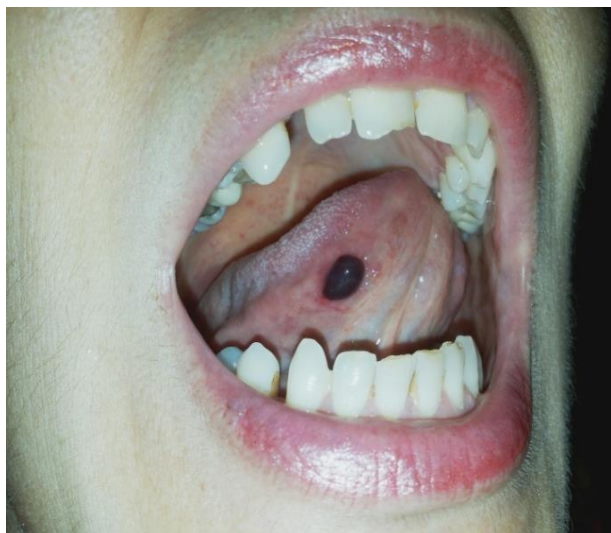
این عارضه اولین بار تحت عنوان ضایعات دهانی خونی (Traumatic Oral Hemophlyctenosis) در سال ۱۹۳۳ توصیف شد.^۱ نام بیماری آنژینا بولوزا همورژیکا (Angina Bullosa Haemorrhagica (ABH) برای اولین بار در سال ۱۹۶۷ توسط Badham به منظور توصیف این اختلال تاولی دهانی به کار برده شد.^۲ نام لخته‌های خونی دهانی (Hemorrhagica Stomatopompholyx) توسط Kirtschig در سال ۱۹۹۴ برای این بیماری به کار رفت.^۳ ضایعات، تاول‌های پر از خون با سایزهای مختلف با قطر حدود ۲ تا ۳ میلی‌متر تا ۱ سانتی‌متر می‌باشند. تاول‌ها ممکن است منفرد یا متعدد باشند اما تعداد آن‌ها معمولاً بیشتر از ۴ تاول نمی‌باشد.

این تاول‌ها عموماً به دو فرم کلینیکی قابل مشاهده می‌باشند:

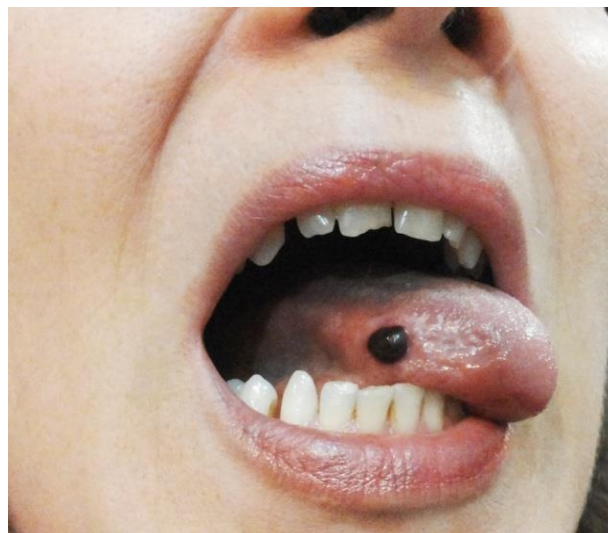به صورت تنها و بزرگ به صورت کوچک ولی گروهی

این ضایعات به شکل تاول بدون درد یا دردناک به رنگ قرمز تیره و پر خون ظاهر شده که سریعاً بزرگ می‌شوند و خودبخود در عرض ۲۴ الی ۴۸ ساعت می‌ترکند. این ضایعات عموماً حین غذا خوردن ایجاد می‌شوند و معمولاً ظرف ۷ تا ۱۰ روز بدون به جا گذاشتن اسکار بهبود می‌یابند. از ۱۰۵۴ بیمار مطالعه شده در بخش بیماری‌های دهان و آسیب‌شناسی دانشکده دندانپزشکی دانشگاه بوینوس‌آیرس در سال‌های ۱۹۹۰ تا ۱۹۹۶ تنها ۵۴ نفر (۵۳٪) مبتلا به این بیماری بودند.^۴

این ضایعات غالباً در کام سخت (۴۳،۳۳٪) و کام نرم رخ می‌دهد اما ممکن است هر ناحیه دیگر در دهان را درگیر نماید. در چندین بیمار، بیشتر از یک ناحیه در دهان درگیر این ضایعه بوده است. در تعداد کمی از بیماران تاول‌ها کف دهان و مری را نیز درگیر می‌نماید. فرکانس و طول مدت حملات در بیماران به طور قابل توجهی متفاوت است. در بعضی از بیماران تنها یک اپیزود گزارش شده است در حالی که در دیگران این تاول‌ها چند روز یکبار رخ می‌دهد. در بیشتر موارد این بیماری بعد از یک دوره چند ماهه توسعه می‌یابد. در این موارد میزان عود ۳۰ درصدی مشاهده شد که لزوماً در همان محل عود رخ نمی‌داد. وقتی که تاول‌ها پدیدار می‌شوند، یک سقف اپیتلیالی سفید دارند و هنگامی که این



(ب)



(الف)

شکل ۱: (الف) ضایعه آنژینا بولوزا همورژیکا در سطح لترال زبان. (ب) ضایعه آنژینا بولوزا همورژیکا در سطح و لترال زبان

مسیرهای هوایی، ضایعه بهتر است تخلیه شود تا از بزرگ شدن آن جلوگیری شود و مانع انسداد راه‌های تنفسی گردد^{۸-۹}. همچنین باید به خاطر داشت که این ضایعه خاص نمی‌بایست با اشیاء تیز و برنده برخوردی داشته باشد. هنگامی که کلینیسین با تاول خونریزی دهنده حاد یا عودکننده در حفره دهان مواجه می‌شود، باید این ضایعه را در تشخیص افتراقی مد نظر داشته باشد. گاهی اوقات NSAID و مواد آنتی‌میکروبیال به صورت دهانشویه یا درمان سیستمیک برای بهبود علائم و پیشگیری از عفونت ثانویه به کار می‌رود. همچنین در برخی گزارشات درمان این بیماری شامل استفاده از مواد ضد التهاب و آنتی‌بیوتیک‌ها و مواد آنتی‌سپتیک و دهانشویه‌های حاوی کلرگزیدین گلوکونات ۰٫۱۲٪ یا ۰٫۲۵٪ است تا به بهبود علائم دردناک و جلوگیری از عفونت ثانویه کمک نماید^{۱۰-۱۲}.

هیستوپاتولوژی

ABH شامل تاول‌های تک حفره‌ای و پر از اریتروسیت با مقادیر کمی فیبرین و لنفوسیت است. پوشش آن یک اپی‌تلیوم غیر کراتینه است اگرچه گاهی پاراکراتوز نیز گزارش شده است^۴. ممکن است آکانتوز اطراف ضایعه و آتروفی سقف ضایعه دیده شود.

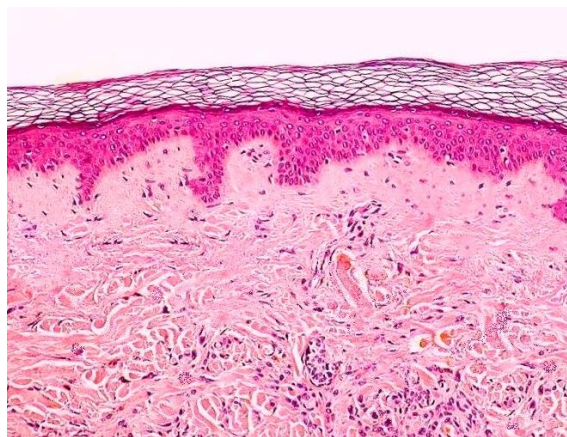
این بیماری معمولاً در سه مرحله تظاهر می‌نماید. مرحله (early prodromal) که با التهاب راه هوایی مشخص می‌شود و تقریباً همه بیماران آسم و/یا رینیت آلرژیک را تجربه می‌کنند. مرحله دوم با تعداد خیلی زیادی ائوزینوفیل‌ها (هایپرائوزینوفیلی) مشخص می‌شود که باعث آسیب بافتی، اغلب در ریه‌ها و مسیر گوارشی می‌شود. مرحله سوم شامل واسکولیت است که گاهی منجر به مرگ سلولی می‌شود و می‌تواند تهدید کننده حیات باشد. بیمار مورد بررسی به جهت درمان این بیماری در ابتدا به مدت یک سال ۵۰ mg/day هیدروکورتیزون مصرف می‌کرده است و سپس با tapering دوز کورتون روزانه ۲/۵mg هیدروکورتیزون مصرف می‌نماید. همچنین بیمار تاریخچه مصرف ۱۰ ساله اسپری seroflo برای کنترل علائم آسماتیک سندرم churg strauss را دارا می‌باشد. با توجه به علائم کلینیکی ذکر شده، اولین تشخیص افتراقی آنژینا بولوزا همورژیکا می‌باشد.

درمان

برای این بیماری هیچ درمانی نیاز نمی‌باشد^{۶-۷}. تاول‌ها خودبخود می‌ترکند و در مدت زمان کمی بهبود می‌یابند. اگر ضایعه بزرگ باشد، برای پیشگیری از بزرگ شدن بیشتر و انسداد احتمالی

Mucous membrane pemphigoid
Bullous pemphigoid
Bullous lichen planus
Epidermolysis bullosa
Dermatitis herpetiformis
Linear IgA disease
Oral amyloidosis

این بیماری عموماً یک بیماری خود محدود شونده می‌باشد که عمدتاً در محدوده دهان رخ می‌دهد. آنژینا بولوزا همورژیکا در غیاب هرگونه بیماری سیستمیک در بیمار پدیدار می‌گردد و در برخی موارد به سیستم لنفوسیت‌ها نیز نفوذ می‌نماید.^{۱۴} تشخیص این بیماری در مواقعی که احتمال دیگر ضایعه‌های شامل تاول‌های خونریزی کننده مانند پمفیگوس یا پمفیگوئید وجود دارد بسیار مهم است.^{۱۵} عامل دیگر بروز این بیماری ظریف بودن بافت عروقی دهان می‌باشد که عموماً در هنگام استنشاق استروئیدهای تنفسی رخ می‌شود و الیاف الاستیک زیر لایه‌های مخاطی کاهش خواهند یافت. این تغییر باعث ضعف و شکستگی مویرگی خواهد شد که نهایتاً منجر به بروز ضایعه آنژینا بولوزا همورژیکا می‌گردد. مواردی وجود دارد که بروز این بیماری در افرادی که کورتیکواستروئیدهای استنشاقی مصرف می‌کنند، گزارش شده است.^{۱۶} و^{۱۷} آزمایش خون در تمامی بیمارانی که در آن‌ها عود این بیماری مشاهده می‌شود و همچنین بیماران بدون داده‌های مربوط به سیستم ایمنی، توصیه شده است.^{۱۸} آسیب‌های مکانیکی و حرارتی به ناحیه‌ای که توسط اپی-تلیوم غیر کراتینه پوشانده شده است، می‌تواند منجر به پاره‌شدن عروق خونی کوچک مخاطی همراه با خونریزی مخاط و تشکیل تاول تحت اپی‌تلیالی خونریزی دهنده شود. برخی محققان اعتقاد دارند که در بیشتر بیماران علت ناشناخته است.^{۱۱} و^{۱۲} و^{۱۹} و^{۲۰} در برخی مقالات از هیچ ماده‌ی آنتی‌سپتیک قبل از تشخیص کلینیکی عفونت استفاده نشده است.^{۲۱} و^{۲۲} این بیماری ممکن است در بیماران مبتلا به نارسایی کلیوی و افراد تحت همودیالیز نیز دیده شود و این احتمال وجود دارد که در دوره‌های طولانی عود نماید.^{۲۳} هنگامی که بیماری دیابت، فشار خون و کم‌خونی با بیماری ABH همراه شود، ریشه-یابی این بیماری سخت خواهد شد، زیرا تمامی این بیماری‌ها معمولاً در بزرگسالان معمول می‌باشد.



شکل ۲: نمای هیستوپاتولوژیک آنژینا بولوزا همورژیکا بیمار

مذکور

استروما شامل یک انفیلتراسیون التهابی است که غالباً از لنفوسیت‌ها تشکیل شده است. در این ضایعه تعداد فایبرهای الاستیک محدود است. از بیمار نمونه هیستوپاتولوژی تهیه شد. نمونه لام هیستوپاتولوژی بیمار در شکل ۲ نشان داده شده است که مؤید تشخیص این بیماری می‌باشد.

بحث

استفاده از کورتیکواستروئیدهای استنشاقی همراه با ترکیبات Salbutamol و Ipratropium Bromide (IB) در بیماران مبتلا به بیماری آسم به نظر می‌رسد عامل به‌وجودآورنده و یا تشدید کننده این ضایعه باشد. در بزرگترین گزارشی که درباره این بیماری منتشر شده است، ۳۰ بیمار مورد بررسی قرار گرفتند. در ۴۷ درصد از این بیماران هیچ‌گونه عامل تشدید کننده یافت نگردید. ضایعات عمدتاً در کام بیماران ظاهر می‌شوند.^{۱۳} در برخی موارد ضایعات خودبه‌خود می‌ترکیدند و محل‌های ضایعه بدون هیچ‌گونه اتفاق خاصی بهبود می‌یافت. مطالعات پاتولوژیک این ضایعه مورد خاصی را آشکار نمی‌سازند به‌همین خاطر اتیولوژی این بیماری تاکنون ناشناخته باقی مانده است. تشخیص افتراقی که در مورد ضایعات مشابه در مقالات ارائه شده است عبارتند از:^۹

منابع

1. Tarun N, Amrinder J K. Hemorrhagic blisters in the mouth. *Indian journal of dermatology, venereology and leprology*. 2008;74(4):431.
2. Luthra K, Reddy Y, Wadhawan R, Solanki G. ANGINA BULLOSA HEMORRHAGICA; A RARE ENTITY: AN OVERVIEW, *Acta Biomedica Scientia*. 2014;1(3):133-135.
3. Kirtschig G, Happle R. Stomatopompholyx hemorrhagica. *Journal of the American Academy of Dermatology*. 1994;31(5):804-5.
4. Grinspan D, Abulafia J, Lanfranchi H. Angina bullosa hemorrhagica. *International journal of dermatology*. 1999;38(7):525-8.
5. Beguerie JR, Gonzalez S. Angina bullosa hemorrhagica: report of 11 cases. *Dermatology reports* 2014;6(1).
6. Yayli S, Yayli AY. Angina bullosa haemorrhagica. *JDDG: Journal der Deutschen Dermatologischen Gesellschaft*. 2012;10(6):436-8.
7. Stephenson P, Lamey P, Scully C, Prime S. Angina bullosa haemorrhagica: clinical and laboratory features in 30 patients. *Oral surgery, oral medicine, oral pathology*. 1987;63(5):560-5.
8. Pahl C, Yarrow S, Steventon N, Saeed N, Dyar O. Angina bullosa haemorrhagica presenting as acute upper airway obstruction. *British journal of anaesthesia*. 2004;92(2):283-6.
9. Yip H. Angina bullosa haemorrhagica: a case report and a concise review. *General dentistry*. 2003;52(2):162-4; quiz 5.
10. Porter K, Porter S, Scully C. 'Angina bullosa haemorrhagica: a complication of long-term steroid inhaler use'. *British dental journal*. 1988;165(8):279.
11. Horie N, Kawano R, Inaba J, Numa T, Kato T, Nasu D, et al. Angina bullosa hemorrhagica of the soft palate: a clinical study of 16 cases. *Journal of oral science*. 2008;50(1):33-6.
12. Giuliani M, Favia G, Lajolo C, Miani C. Angina bullosa haemorrhagica: presentation of eight new cases and a review of the literature. *Oral diseases*. 2002;8(1):54-8.
13. Ferguson A, Johnston M, Leach I, Allen B. Angina bullosa haemorrhagica—a localized amyloidosis? *Journal of the European Academy of Dermatology and Venereology*. 2005;19(4):513-4.
14. Kurban M, Kibbi A-G, Ghosn S. Expanding the histologic spectrum of angina bullosa hemorrhagica: Report of one case. *The American journal of dermatopathology*. 2007;29(5):477-9.
15. Martini MZ, Lemos Jr C, Shinohara EH. Angina bullosa hemorrhagica: report of 4 cases. *Minerva Stomatol*. 2010;59(3):139-42.
16. Prakash S, Toshniwal OPD, Singh NN, Verma S. Angina Bullosa Hemorrhagica with a Possible Relation to Dental Treatment, Diabetes Mellitus, Steroid Inhaler and Local Trauma: Report of 3 Cases. *Journal of Indian Academy of Oral Medicine & Radiology*. 2010;22.
17. Higgins E, VIVIER AD. Angina bullosa haemorrhagica—a possible relation to steroid inhalers. *Clinical and experimental dermatology* 1991;16(4):244-6.
18. Slezák R. Traumatic haemorrhagic bullae of the oral mucosa (angina bullosa haemorrhagica). *Folia Gastroenterol Hepatol*. 2005;3(4):122-7.
19. Deblauwe BM, van der Waal I. Blood blisters of the oral mucosa (angina bullosa haemorrhagica). *Journal of the American Academy of Dermatology*. 1994;31(2):341-4.
20. Edwards S, Wilkinson J, Wojnarowska F. Angina bullosa haemorrhagica—A report of three cases and review of the literature. *Clinical and experimental dermatology*. 1990;15(6):422-4.
21. Martins CAM, Gomes FV, Freddo AL, Heitz C, Moresco FC, da Silveira JOL. Angina bullosa haemorrhagica (ABH): diagnosis and treatment. *Revista da Faculdade de Odontologia-UPF*. 2013;17(3).
22. Daly C. Blood blisters on the soft palate in angina bullosa haemorrhagica Case reports. *Australian dental journal*. 1988;33(5):400-3.
23. Shashikumar B, Reddy RR, Harish M. Oral hemorrhagic blister: an enigma. *Indian journal of dermatology*. 2013;58(5):407.