AUMJ Journal Alborz University of Medical Sciences

مهرنوش قوامی[1]، مهرداد شریعتی[1]، داوود مقدم نیا[2]*، مختار مختاری[1]، سعید خاتم ساز[1]

[1] گروه زیست شناسی ، واحد کازرون ، دانشگاه آزاد اسلامی ، کازرون، ایران
[2] گروه زیست شناسی ، واحد شیراز ، دانشگاه آزاد اسلامی ، شیراز، ایران

اثرات حفاظتی عصاره هیدروالکلی بخشهای هوایی ختمی برعلیه تغییرات فاکتورهای بیوشیمیایی و بافتی کبدی القاشده توسط کلرید کادمیوم در موشهای صحرایی نر

تاریخ دریافت مقاله: ۱۴۰۱/۲/۲۴ ؛ تاریخ پذیرش: ۱۴۰۱/۱۲/۱۴

چکیده

زمینه وهدف: کلرید کادمیوم باعث ایجاد سوء عملکرد کبدی می گردد. در مطالعه جاری اثرات حفاظتی عصاره هیدروالکلی بخشهای هوایی گیاه ختمی برعلیه تغییرات فاکتورهای بیوشیمیایی و بافتی کبدی القاشده توسط کلرید کادمیوم در موشهای صحرایی نر مود بررسی قرار گرفت.

مواد و روش‌ها: در این مطالعه تجربی ۵۶ موش صحرایی نر بالغ نژاد ویستار با وزن تقریبی۱۰ ±۲۰۰ گرم به ۶ گروه ۹تایی تقسیم شدند.گروه کنترل ، گروه شاهد۱: ۲ml/ آب مقطر به عنوان حلال دریافت کردند. گروه شاهد۲: ۲mg/kg کلرید کادمیوم بصورت درون صفاقی طی ۲۱ روز دریافت کردند. گروه های تجربی۳و۲و۱: ۲mg/kg کلرید کادمیوم بصورت درون صفاقی طی ۲۱ روز و سپس مقادیر mg/kg ۴۵۰و۱۵۰،۳۰۰ عصاره هیدروالکلی بخشهای هوایی ختمی بصورت درون صفاقی طی ۳۰ روز دریافت کردند. در پایان دوره آزمایش وزن بدن و وزن کبد حیوانات اندازه گیری شدند. نمونه های خونی تهیه شده برای اندازه گیری سطوح آلبومین، بیلی روبین وپروتئین تام تست شدند. نمونه بافتی کبد بعد از رنگ آمیزی هماتوکسیلن-ائوزین ازنظر آسیب شناسی موردمطالعه قرارگرفتند.

یافته ها: میانگین وزن بدن در تمام گروه های تجربی نسبت به گروه دریافت کننده شاهد۲ تغییر معنی داری نشان نداد. میانگین وزن کبد در تمام گروه های تجربی نسبت به گروه دریافت کننده شاهد۲ افزایش معنی داری نشان داد. میانگین غلظت سرمی بیلی روبین در تمام گروه های تجربی نسبت به گروه دریافت کننده شاهد۲ کاهش معنی داری نشان داد . میانگین غلظت آلبومین سرم در گروه تجربی دریافت کننده ۳ نسبت به گروه شاهد۲ افزایش معنی داری نشان داد . میانگین غلظت آلبومین و پروتئین تام سرم در گروه تجربی دریافت کننده ۲ نسبت به گروه شاهد۲ افزایش معنی داری نشان داد ($P<0.05$) . در تمام گروههای تجربی بهبود تغییرات بافتی کبدی القاشده توسط کلرید کادمیوم گردیدکه این اثرات وابسته به دوز بود.

نتیجه گیری: احتمالا عصاره هیدروالکلی بخشهای هوایی گیاه ختمی منجر به بهبود تغییرات فاکتورهای بیوشیمیایی و بافتی کبدی القا شده توسط کلرید کادمیوم در موشهای صحرایی نر می گردد.

واژگان کلیدی: بخش‌های هوایی گیاه ختمی، تغییرات فاکتورهای بیوشیمیایی، کلرید کادمیوم، موشهای صحرایی نر

نویسنده مسئول:
گروه زیست شناسی ، واحد شیراز ، دانشگاه آزاد اسلامی ، شیراز ، ایران

۰۹۱۷۳۸۷۴۵۰۳

E-mail:
davood.moghadamnia@gmail.com

[Downloaded from aums.abzums.ac.ir on 2026-11-23]

[DOI: 10.61186/aums.12.2.144]

مقدمه

کادمیوم یک ماده معدنی به رنگ سفید – نقره‌ای و یا پودر سفید – خاکستری می باشد.[۱] مطالعات نشان دادند که در معرض قرار گرفتن با کادمیوم به مدت ۲۲ روز منجر به تغییرات آسیب شناسی بافتی از جمله فقدان آرایش طبیعی بافت پارانشیمی و تولید واکوئل های سیتوپلاسمی و نکروز و باز تولید سلولی و متراکم شدن عروق خونی و اختلال در کریستای میتوکندریایی و گلبولوس چربی و کاهش شدید گلیکوژن و رنگدانه های Lipofuscin و تشکیل فیبرهای کلاژنی در بافت کبد موش صحرایی می شود. این تغییرات سلولی ممکن است ناشی از مرگ سلولی برنامه ریزی شده و نکروز باشد[۲].

مطالعاتinvitro در هپاتوسیت های موش سوری و انسان و موش صحرایی نشان داده اند که مرگ سلولی برنامه ریزی شده نقش مهمی در مسمومیت کبدی القاشده توسط کادمیوم دارد [۳].

Pham و همکاران مسیرهای غیر وابسته با caspase واسطه شده با میتوکندری را در مرگ سلولی برنامه ریزی شده القاشده توسط کادمیوم در کشت اولیه هپاتوسیت های موش صحرایی پیشنهاد کردند. پیش درمانی با مهارکننده caspase از مرگ سلولی برنامه ریزی شده جلوگیری نمی کند [۴].

کادمیوم باعث کاهش گلوتاتیون و مرگ سلولی برنامه ریزی شده در هپاتوسیت ها می گردد که دلالت بر اختلال در سیستم گلوتاتیون سلولی یک جزء کلیدی در مکانیزم صدمه کبدی القاشده توسط کادمیوم در سلولهای HepG2 و هپاتوسیت های اولیه موش صحرایی می گردد. کادمیوم فعالیت گلوتاتیون–S–ترانسفراز را در کبد کاهش می دهد[۵].گیاه ختمی با نام علمی Alcea rosea و نام عمومی Hollyhock از نواحی مدیترانه تا آسیای مرکزی در نواحی گرم جهان توزیع و پخش شده است[۶]. گلهای آن دارای محدوده وسیعی از رنگ از سفید تا قرمز تیره شامل بنفش، زرد و پرتقالی است[۷]. از جمله ترکیبات موجود در بخش‌های هوایی گیاه ختمی کامپفرول، کوئرستین، آپی ژنین می‌باشد[۸].دانه گیاه ختمی تغییرات پارامترهای بیوشیمیایی القاشده توسط جنتامایسین را بطور معنی‌داری پیشگیری می‌کند که بوسیله مشاهدات بافتی تایید گردید[۹]. عصاره ریشه گیاه ختمی به عنوان پیشگیری کننده برعلیه سنگهای کلیوی القاشده توسط دی‌اتیل گلیکول در موشهای صحرایی عمل می‌کند[۱۰]. عصاره متانولی ریشه و ساقه گیاه ختمی دارای اثرات حفاظتی برعلیه مسمومیت کبدی القاشده توسط استامینوفن می‌باشد [۱۱]. عصاره گل ختمی باعث کاهش محتوی استروژن می گردد و این نتایج دلالت بر این دارد که عصاره گل ختمی بر متابولیسم استروئید تاثیر دارد[۱۲]. عصاره گلهای ختمی سطوح گلوکز و تری گلیسرید سرم را بطور معنی داری کاهش می‌دهد[۱۳]. گیاه ختمی و بارهنگ تغییر شکل سلولهای نئوپلاستیک را از طریق مهار کیناز گیرنده فاکتور رشد اپیدرمی کاهش می دهد. این نتایج نشان داد که گیاه ختمی و بارهنگ ممکن است استراتژی خوبی برای شیمی درمانی باشد[۱۴].

افزایش بیماری های مختلف کبدی مثل هپاتیت های ویروسی مزمن، استئاتوهپاتیت غیر الکلی ، پارازیتمیا، اختلالات متابولیسمی مادرزادی، آسیب های کبدی در اثر مصرف الکل و سموم ، در کل دنیا، درصد مرگ و میر در اثر فیبروز و سیروز را بالا برده است [۱۵] . فیبروز کبدی و مرحله انتهایی آن سیروز کبدی معمولا در همه بیماری های مزمن کبدی مشاهده می شود[۱۶]. امروزه تنها راه درمان سیروز، پیوند کبد است که به دلیل کمبود دهنده و وجود بیماری های قابل سرایت در اثر این پیوند به افراد و همچنین عود مجدد بیماری و از بین رفتن مجدد کبد، درصد درمان از این راه کمتر شده و دانشمندان برای یافتن راه های درمانی جدید به سمت درمان های ضد فیبروزی متمایل شده‌اند[۱۷].با توجه به شیوع بیماری کبدی وعوارض زیاد داروهای شیمیایی نیاز به داروهایی با حداقل عوارض و درجه اطمینان که بتوان از آنها استفاده کرد بیش از پیش احساس می‌شود و با توجه به عوارض جانبی کم عصاره هیدروالکلی بخشهای هوایی گیاه ختمی در این تحقیق به اثرات حفاظتی عصاره هیدروالکلی بخشهای هوایی گیاه ختمی برعلیه تغییرات فاکتورهای بیوشیمیایی و بافتی کبدی القاشده توسط کلرید کادمیوم در موش صحرایی نر پرداخته شده است.

مواد و روش ها

روش تهیه عصاره هیدروالکلی بخشهای هوایی گیاه ختمی

برای تهیه عصاره هیدروالکلی بخشهای هوایی گیاه ختمی (شامل ساقه، برگ وگل) از روش خیساندن استفاده شد. ابتدا بخشهای

[Downloaded from aums.abzums.ac.ir on 2026-11-23]

[DOI: 10.61186/aums.12.2.144]

هوایی گیاه ختمی را جداگانه شستشو و در سایه قرار داده تا خشک شوند. سپس جداگانه توسط آسیاب برقی به پودر تبدیل می گردند و جهت تهیه عصاره از روش پرکولاسیون استفاده می شود. در این روش ۵۰ گرم از پودرهای حاصل را درون ظروف دستگاه پرکولاسیون ریخته می شود.سپس به پودرهای موجود هیدروالکل۷۰ درصد اضافه و به مدت۷۲ ساعت در دمای آزمایشگاه نگهداری می شوند. بعد از ۷۲ ساعت شیر دستگاه پرکولاتور را باز کرده و قطره قطره عصاره ها را جمع آوری کرده و همزمان از بالا بوسیله قیف جداکننده قطره قطره محلول هیدروالکل اضافه می شود تا زمانی که عصاره های بدست آمده رنگی از گیاه نداشته باشند. آنگاه عصاره های بدست آمده را با دستگاه روتاری یا بن ماری در دمای۵۰-۴۰درجه سلسیوس تغلیظ کرده در ادامه برای اینکه عصاره ها کاملا خشک شوند به مدت ۲۴ ساعت در دستگاه دسیکاتور قرار داده می شوند. در مرحله بعد مقادیر مورد نظر از عصاره های خشک شده در آب مقطر حل شده تا غلظتهای مختلف بدست آید[۱۹و۱۸] .

حیوانات مورد مطالعه

در این مطالعه از ۵۶ سرموش های صحرایی نر بالغ از نژاد Wistar با وزن تقریبی۱۰ ±۲۰۰گرم و در محدوده سنی ۳ – ۲/۵ ماه استفاده گردید. موش‌ها در قفس‌های نگهداری حیوانات از جنس پلی‌کربنات با ابعاد ۱۵×۲۵ × ۳۰ سانتی متر و با سقف مشبک از جنس استیل نگهداری شدند. در هر کدام از قفس‌ها ۹ سر موش نگهداری می شدند. کف قفس‌ها توسط تراشه‌های چوب و خاک اره مفروش می شد. خاک اره های موجود در کف قفس هر روز یک بار تعویض و قفس ها هفته ای یکبار با آب و مواد ضد عفونی کننده شسته می شدند. در تمام طول مدت آزمایش موش ها در شرایط استاندارد با دمای ۲۲- ۲۰ درجه سانتیگراد وبا چرخه نوری ۱۲ ساعت روشنایی و۱۲ ساعت تاریکی نگه داری شدند. تعویض هوای درون آزمایشگاه توسط یک دستگاه تهویه صورت می گرفت. آب وغذادرتمام طول دوره آزمایش بدون هیچ محدودیتی در اختیار حیوانات قرار می گرفت.

تیمار حیوانات

حیوانات مورداستفاده دراین پژوهش در۶ گروه۹ تایی به شرح زیر قرار داده شدند:

گروه کنترل: موشهای صحرایی مورد مطالعه هیچگونه دارو یا حلالی دریافت نکردند.

گروه شاهد۱: موشهای صحرایی مورد مطالعه روزانه۰/۲ میلی لیتر برکیلوگرم آب مقطر روزانه بصورت درون صفاقی به عنوان حلال دریافت کردند.

گروه شاهد۲: موشهای صحرایی مورد مطالعه ۲میلی گرم برکیلوگرم کلرید کادمیوم روزانه بصورت درون صفاقی دریافت به مدت ۲۱ روز دریافت کردند.

گروه تجربی۱: موشهای صحرایی مورد مطالعه ابتدا ۲میلی گرم برکیلوگرم کلرید کادمیوم روزانه بصورت درون صفاقی به مدت ۲۱ روز و سپس۱۵۰میلی گرم برکیلوگرم عصاره هیدروالکلی بخشهای هوایی گیاه ختمی روزانه بصورت درون صفاقی به مدت ۳۰ روز دریافت کردند.

گروه تجربی ۲: موشهای صحرایی مورد مطالعه ابتدا ۲میلی گرم برکیلوگرم کلرید کادمیوم روزانه بصورت درون صفاقی به مدت ۲۱ روز و سپس۳۰۰میلی گرم برکیلوگرم عصاره هیدروالکلی بخشهای هوایی گیاه ختمی روزانه بصورت درون صفاقی به مدت ۳۰ روز دریافت کردند.

گروه تجربی۳: موشهای صحرایی مورد مطالعه ابتدا ۲میلی گرم برکیلوگرم کلرید کادمیوم روزانه بصورت درون صفاقی به مدت ۲۱ روز و سپس۴۵۰میلی گرم برکیلوگرم عصاره هیدروالکلی بخشهای هوایی گیاه ختمی روزانه بصورت درون صفاقی به مدت ۳۰ روز دریافت کردند [۲۰و۱۱].

پس از پایان یافتن دوره تیمار حیوانات تحت تاثیر بیهوشی با کلروفرم قرار گرفتند. خونگیری از بطن چپ قلب به عمل آمد. نمونه های خونی بدست آمده به مدت ۲۰ دقیقه در شرایط آزمایشگاهی نگه داری شدندو به مدت ۲۰ دقیقه در دور۲۰۰۰در دقیقه سانتریفیوژ شدند. سپس سرم هر لوله جمع آوری شد[۲۱].

روش اندازه گیری فاکتورهای بیوشیمیایی سرم

[Downloaded from aums.abzums.ac.ir on 2026-11-23]

[DOI: 10.61186/aums.12.2.144]

برای اندازه گیری پروتئین تام از روش بیوره استفاده گردیدکه در این آزمایش پروتئین ها در محیط قلیایی با یونهای مس و تارتارات تشکیل رنگ لاجوردی را سبب می شوند و شدت رنگ ایجاد شده متناسب با مقدار پروتئین تام در نمونه می باشد. برای اندازه گیری آلبومین از روش سبز برموکرزول استفاده گردید که در این آزمایش آلبومین با برموکرزول یک کمپلکس رنگی ایجاد می کند. شدت رنگ ایجاد شده متناسب با مقدار آلبومین در نمونه می باشد. برای اندازه گیری بیلی روبین معرف دی آزو(مخاوط نیتریت سدیم و اسید سولفانیلیک) با بیلی روبین واکنش داده و ایجادرنگ آزو را می کندکه درPHقلیایی قرمزرنگ است. بیلی روبین مستقیم پس از ایجاد به رنگ صورتی در می آید ولی بیلی روبین تام با افزودن محلول تسریع کننده ودر PH قلیایی سبزرنگ می گردد[۲۲و۲۳] . فاکتورهای بیوشیمیایی خون شامل آلبومین، بیلی روبین و پروتئین تام با استفاده از دستگاه اتوآنالایزر (Technicon RA-1000) اندازه گیری شدند.

آزمایش‌های بافت شناسی

پس از کالبد شکافی حیوانات کبد آنها برداشته شد .در مرحله تثبیت بافتها در فرمالین بافر خنثی۱۰درصد تثبیت گردیدند .مرحله آبگیری به کمک الکل با غلظت های متفاوت (از کم به زیاد) صورت گرفت . مرحله شفاف سازی با قرار دادن بافت ها در دو ظرف حاوی زایلین صورت گرفت. در مرحله جایگزینی بافتها در سه ظرف حاوی پارافین مذاب (۶۵ درجه سانتی گراد) هر کدام یک ساعت قرار داده شدند. در مرحله قالب گیری از قطعات سالو کهارت استفاده شد. در مرحله مقطع‌گیری مقاطع بافتی به ضخامت ۴-۵ میکرون بریده شد و در مرحله رنگ‌آمیزی از رنگ هماتوکسیلین-ائوزین استفاده گردید. تمام مطالعات بافتی زیرنظرپاتولوژیست صورت گرفت [۲۴].

آنالیز آماری

داده‌ها براساس برنامه SPSS18،ANOVA و تست‌های Tukey تجزیه و تحلیل گردیدند. مرز استنتاج آماری برای بررسی اختلاف معنی‌دار میانگین بین گروه‌های تجربی مصرف کننده مقادیر مختلف داروی پریمیدون در سطح $P \leq ۰/۰۵$ در مقایسه با گروه کنترل بوده است. دراین پژوهش نتایج بدست آمده از آزمایشات انجام شده به همراه محاسبات آماری مربوطه در قالب جدول آورده شده اند.

یافتــه‌ها

تاثیر عصاره هیدروالکلی بخش های هوایی ختمی بر میانگین وزن بدن موش های صحرایی تیمار شده با کلرید کادمیوم:

میانگین وزن بدن درگروه شاهد ۲ دریافت کننده کلرید کادمیوم در مقایسه با گروههای کنترل وشاهد ۱درسطح P<0.05 اختلاف معنی‌داری نشان نداد (جدول۱). میانگین وزن بدن در تمام گروه های تجربی دریافت کننده عصاره هیدروالکلی بخش های هوایی گیاه ختمی در مقایسه با گروه دریافت کننده کنترل وشاهد۱ درسطح P<0.05 اختلاف معنی داری را نشان نداد(جدول۱). میانگین وزن بدن در تمام گروه های تجربی دریافت کننده عصاره هیدروالکلی بخش های هوایی گیاه ختمی درمقایسه با گروه شاهد ۲ درسطح P<0.05 اختلاف معنی داری را نشان نداد(جدول۱).

تاثیر عصاره هیدروالکلی بخش های هوایی ختمی بر میانگین وزن کبد موش های صحرایی تیمار شده با کلرید کادمیوم:

میانگین وزن کبد درگروه شاهد ۲ دریافت کننده کلرید کادمیوم در مقایسه با گروه کنترل و شاهد ۱ درسطح P<0.05 کاهش معنی داری نشان داد(جدول۱). میانگین وزن کبد در تمام گروه های تجربی دریافت کننده عصاره هیدروالکلی بخش های هوایی گیاه ختمی در مقایسه با گروه های کنترل و شاهد۱ درسطح P<0.05 تغییر معنی دار نشان نداد (جدول۱). میانگین وزن کبد در تمام گروه های تجربی دریافت کننده عصاره هیدروالکلی بخش های هوایی گیاه ختمی در مقایسه با گروه شاهد ۲ درسطح P<0.05 افزایش معنی دار نشان داد (جدول۱).

تاثیر عصاره هیدروالکلی بخش های هوایی ختمی بر میانگین غلظت آلبومین سرم موش‌های صحرایی تیمار شده با کلریدکادمیوم:

میانگین غلظت آلبومین سرم درگروه شاهد ۲ دریافت کننده کلرید کادمیوم در مقایسه با گروه کنترل و شاهد ۱ درسطح P<0.05 کاهش معنی داری نشان داد(جدول۱). میانگین غلظت آلبومین سرم در گروه های تجربی۱و۲ دریافت کننده عصاره هیدروالکلی بخش های هوایی گیاه ختمی در مقایسه با گروه های کنترل و شاهد۱ درسطح P<0.05 کاهش معنی‌دار نشان داد (جدول۱).

[Downloaded from aums.abzums.ac.ir on 2026-11-23]

[DOI: 10.61186/aums.12.2.144]

میانگین غلظت آلبومین سرم در گروه های تجربی۳ دریافت کننده عصاره هیدروالکلی بخش های هوایی گیاه ختمی در مقایسه با گروه شاهد ۲درسطح P<0.05 افزایش معنی دار نشان داد(جدول۱).

تاثیر عصاره هیدروالکلی بخش های هوایی ختمی بر میانگین غلظت پروتئین تام سرم موش های صحرایی تیمار شده با کلرید کادمیوم:

میانگین غلظت پروتئین تام سرم درگروه شاهد ۲ دریافت کننده کلرید کادمیوم در مقایسه با گروه کنترل و شاهد ۱ درسطح P<0.05 کاهش معنی داری نشان داد(جدول۱). میانگین غلظت پروتئین تام سرم در تمام گروه های تجربی دریافت کننده عصاره هیدروالکلی بخش های هوایی گیاه ختمی در مقایسه با گروه های کنترل وشاهد۱ درسطح P<0.05 کاهش معنی دار نشان داد(جدول۱). میانگین غلظت پروتئین تام سرم در گروه های تجربی۲ دریافت کننده عصاره هیدروالکلی بخش های هوایی گیاه ختمی در مقایسه با گروه شاهد ۲ درسطح P<0.05 افزایش معنی دار نشان داد (جدول۱).

تاثیر عصاره هیدروالکلی بخش های هوایی ختمی بر میانگین غلظت بیلی روبین سرم موش های صحرایی تیمار شده با کلرید کادمیوم:

میانگین غلظت بیلی روبین سرم درگروه شاهد ۲ دریافت کننده کلرید کادمیوم در مقایسه با گروه کنترل و شاهد ۱ درسطح P<0.05 افزایش معنی داری نشان داد(جدول۱). میانگین غلظت بیلی روبین سرم در تمام گروه های تجربی دریافت کننده عصاره هیدروالکلی بخش های هوایی گیاه ختمی در مقایسه با گروه های کنترل وشاهد۱ درسطح P<0.05 افزایش معنی دار نشان داد (جدول۱). میانگین غلظت بیلی روبین سرم در تمام گروه های تجربی دریافت کننده عصاره هیدروالکلی بخش های هوایی گیاه ختمی در مقایسه با گروه شاهد ۲ درسطح P<0.05 کاهش معنی دار نشان داد (جدول۱).

جدول ۱- مقایسه میانگین وزن بدن، وزن کبد، پروتئین تام، آلبومین و بیلی روبین تام به دنبال دریافت عصاره هیدروالکلی بخش های هوایی گیاه ختمی با مقادیر مختلف در گروه های موردآزمایش

گروه های آزمایش	وزن بدن(g) (X ± SEM)	وزن کبد (g) (X ± SEM)	آلبومین(mg/dl) (X ± SEM)	پروتئین تام (mg/dl) (X ± SEM)	بیلی روبین(mg/dl) (X ± SEM)
گروه کنترل	235.66±1.68	8.15±.12	4.92±.07	8.50±.12	.16±.00
گروه شاهد ۱	240.00±1.25	8.17±.11	4.91±.09	8.75±.12	.17±.00
گروه شاهد۲	230.88±2.75	7.31±.16 [a]	3.92±.07 [a]	7.37±.16 [a]	.47±.01[a]
گروه تجربی ۱	228.22±2.61	7.95±.09 [b]	4.06±.09 [c]	7.90±.16	.40±.01[bc]
گروه تجربی ۲	240.55±1.16	8.12±.12 [b]	4.37±.10 [c]	8.34±.11[b]	.35±.01[bc]
گروه تجربی ۳	236.77±2.38	8.10±.11 [b]	4.78±.09 [b]	8.50±.12	.29±.00[bc]

حرف a نشان دهنده اختلاف معنی دار گروه شاهد۲ با گروه های کنترل وشاهد۱ در سطح P<0.05 ، حرف b نشان دهنده اختلاف معنی دار گروه شاهد ۲با گروه های تجربی در سطح P<0.05 ، حرف c نشان دهنده اختلاف معنی دار گروه کنترل وشاهد۱ با گروه های تجربی در سطح P<0.05 ، می‌باشد.

یافته‌های بافت شناسی کبد

بررسی بافت شناسی درگروه های کنترل وشاهد۱نشان دادکه بافت کبد دارای سلول های کبدی نرمال با سیتوپلاسم محافظت شده وهسته مشخص می‌باشند. همچنین مقاطع بافتی در گروه شاهد۲ دریافت کننده کلرید کادمیوم درمقایسه باگروه های کنترل و شاهد۱ ایجاد نکروز، افزایش میتوز درسلولها، مرگ سلولی، التهاب میتوزی غیرطبیعی درفضای پورتال وهسته درشت را نشان داد.

[Downloaded from aums.abzums.ac.ir on 2026-11-23]

[DOI: 10.61186/aums.12.2.144]

درگـروه هـای تجربـی۲و۱ دریافـت کننـده کلریـد کـادمیوم و ۳۰۰mg/kgBW و۱۵۰عصاره هیدروالکلی بخش های هوایی ختمی در مقایسه با گروه شاهد۲دریافت کننده کلرید کادمیوم، آسیب وارده در اطراف وریدچه های مرکزی خفیف تر بوده و از نکروز سـلولها جلوگیری شده ولی هسته سلولها هنوز درشـت مـی باشـد و مـرگ سلولی و میتوز وجود نداشـت و ایـن اثـرات وابسـته بـه دوز بـود. درگروه تجربی۳ دریافت کننـده کلریـد کـادمیوم و ۴۵۰mg/kgBW عصاره هیدروالکلی بخش های هوایی ختمی بافت کبد حالت نرمال را نشان داد.

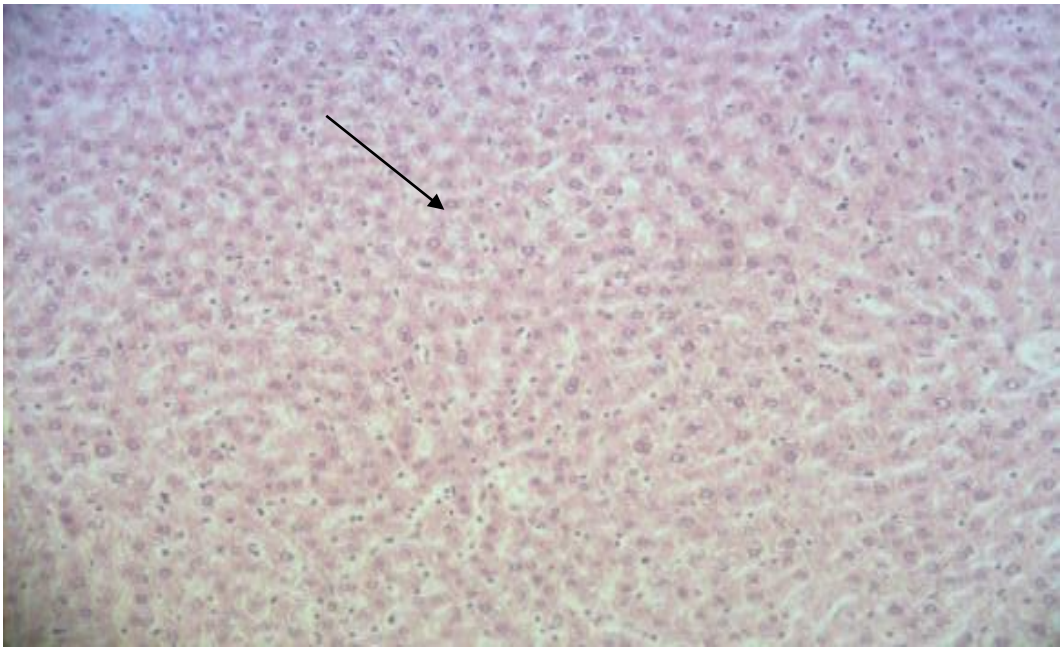

شکل۱–فتومیکروگراف بافت کبد در گروه کنترل رنگ آمیزی هماتوکسیلین– ائوزین بزرگنمایی X10 .درگروه کنترل سلول های کبدی طبیعی با سیتوپلاسم محافظت شده وهسته مشخص می باشند.

[Downloaded from aums.abzums.ac.ir on 2026-11-23]

[DOI: 10.61186/aums.12.2.144]

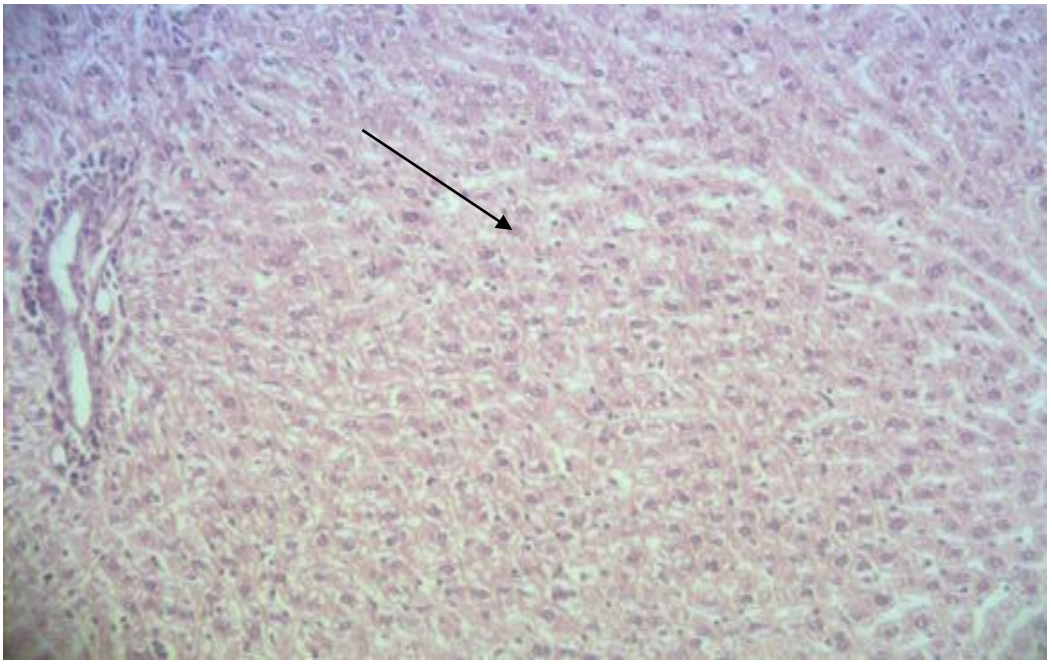

شکل۲-فتومیکروگراف بافت کبد در گروه شاهد۱ رنگ آمیزی هماتوکسیلین- ائوزین بزرگنمایی X10 .درگروه شاهد سلول های کبدی طبیعی باسیتوپلاسم محافظت شده وهسته مشخص می باشند.

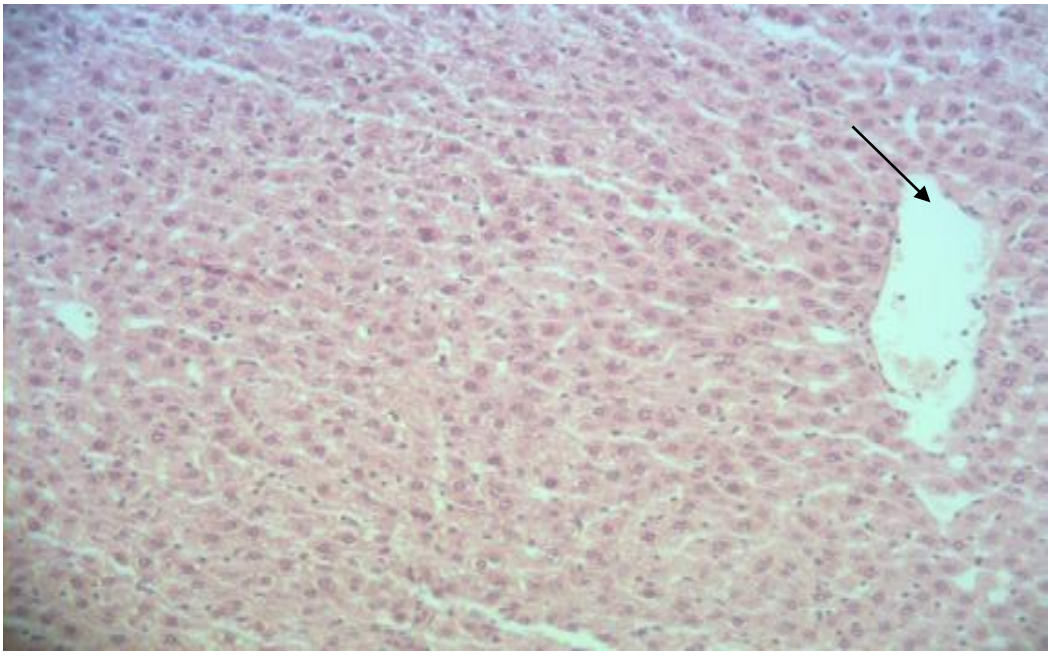

شکل ۳-فتومیکروگراف بافت کبد در گروه شاهد ۲ دریافت کننده کلرید کادمیوم رنگ آمیزی هماتوکسیلین- ائوزین بزرگنمایی X10 .گروه شاهد۲ دریافت کننده کلرید کادمیوم نکروز، افزایش میتوز درسلولها،مرگ سلولی،التهاب میتوزی غیرطبیعی درفضای پورتال وهسته بزرگ شده رانشان داد.

[Downloaded from aums.abzums.ac.ir on 2026-11-23]

[DOI: 10.61186/aums.12.2.144]

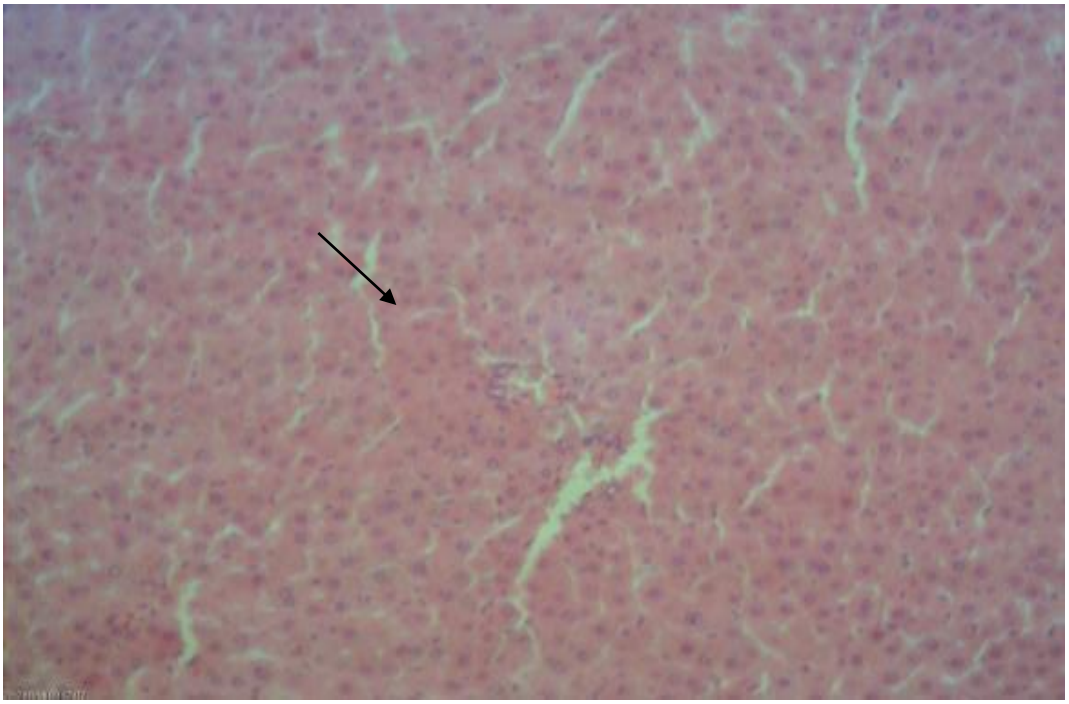

شکل۴ –فتومیکروگراف بافت کبد درگروه تجربی دریافت کننده کلریدکادمیوم و ۱۵۰mg/kgBW عصاره هیدروالکلی بخش های هوایی گیاه ختمی رنگ آمیزی هماتوکسیلین– ائوزین بزرگنمایی X10 .در این گروه از نکروزسلول ها جلوگیری شده ولی هسته سلول ها هنوز درشت می باشد ولی مرگ سلولی و میتوز وجودنداشت.

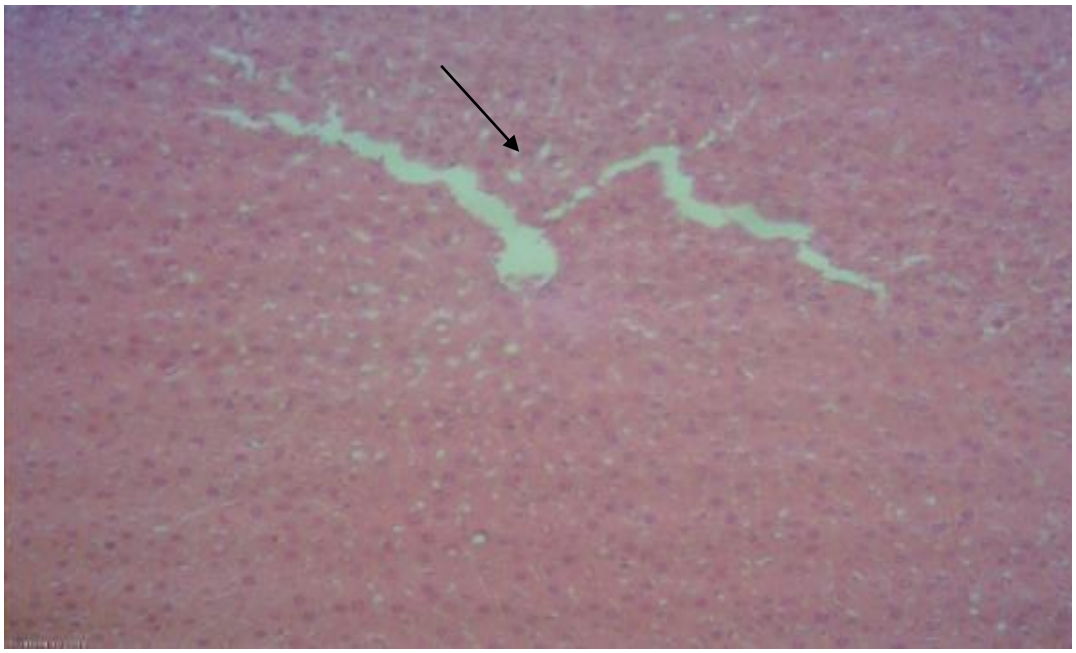

شکل۵–فتومیکروگراف بافت کبد درگروه تجربی دریافت کننده کلریدکادمیوم و ۳۰۰mg/kgBWعصاره هیدروالکلی بخش های هوایی گیاه ختمی رنگ آمیزی هماتوکسیلین– ائوزین بزرگنمایی X10 . در این گروه از نکروزسلول هاجلوگیری شده ولی هسته سلول ها هنوز درشت می باشد ولی مرگ سلولی و میتوز وجودنداشت.

[Downloaded from aums.abzums.ac.ir on 2026-11-23]

[DOI: 10.61186/aums.12.2.144]

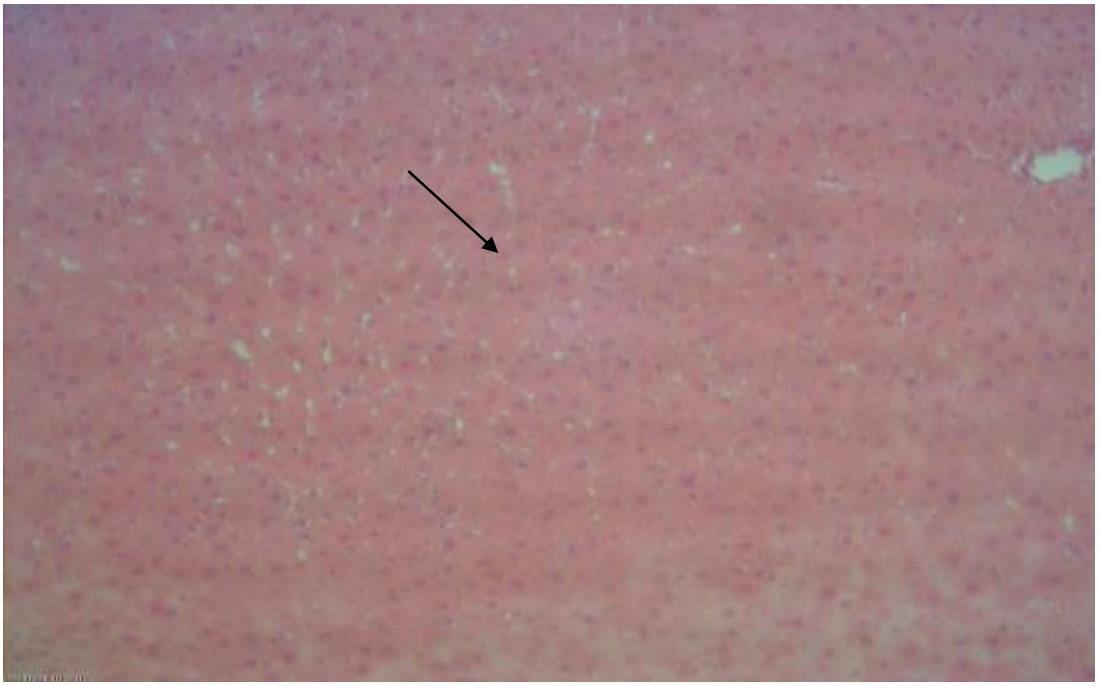

شکل۶-فتومیکروگراف بافت کبد درگروه تجربی دریافت کننده کلریدکادمیوم و ۴۵۰mg/kgBW عصاره هیدروالکلی بخش های هوایی گیاه ختمی رنگ آمیزی هماتوکسیلین- ائوزین بزرگنمایی X10 . این گروه بافت کبد نرمال را نشان داد.

بحث

میانگین وزن کبد درتمام گروه های تجربی دریافت کننده کلرید کادمیوم و عصاره هیدروالکلی بخش های هوایی گیاه ختمی در مقایسه با گروه دریافت کننده کلرید کادمیوم افزایش معنی داری را نشان داد. میانگین غلظت بیلی روبین سرم درتمام گروه های تجربی دریافت کننده کلرید کادمیوم و عصاره هیدروالکلی بخش های هوایی گیاه ختمی در مقایسه با گروه دریافت کننده کلرید کادمیوم کاهش معنی داری را نشان داد. میانگین غلظت آلبومین درگروه تجربی دریافت کننده کلرید کادمیوم و ۴۵۰mg/kgBW عصاره هیدروالکلی بخش های هوایی گیاه ختمی در مقایسه با گروه دریافت کننده کلرید کادمیوم افزایش معنی دار نشان داد. میانگین غلظت پروتئین تام سرم درگروه های تجربی دریافت کننده کلرید کادمیوم و ۳۰۰mg/kgBW عصاره هیدروالکلی بخش های هوایی گیاه ختمی در مقایسه با گروه دریافت کننده کلرید کادمیوم افزایش معنی دار نشان داد ($P<0.05$). که این نتایج دلالت بر اثر حفاظتی عصاره هیدروالکلی بخش های هوایی گیاه ختمی بر سوء عملکرد کبدی القاشده توسط کلرید کادمیوم می باشد. یافته های بافت شناسی کبد نیز این نتایج را تایید کرد.

در مطالعهLiaqat Hussian و همکاران در سال۲۰۱۷ مشخص گردید که عصاره متانولی ریشه و ساقه گیاه ختمی دارای اثرات حفاظتی برعلیه مسمومیت کبدی القاشده توسط استامینوفن می باشد. عصاره متانولی ریشه و ساقه گیاه ختمی بطور معنی داری سطوح افزایش یافته آنزیم های کبدی را در طرح های وابسته به دوز در مقایسه با گروه موشهای درمان شده با استامینوفن کاهش داد. آزمایشات آسیب شناسی بافتی کبد نیز اثرات محافظتی عصاره متانولی ریشه و ساقه گیاه ختمی بر آنزیم های کبدی را حمایت کرد[۱۱] که با نتایج حاصل از این تحقیق همخوانی دارد.

از جمله ترکیبات موجود در بخش های هوایی گیاه ختمی کامپفرول می باشد. مطالعات مختلف اثرات حفاظتی کبدی کامپفرول را تایید کرده اند. در مطالعه Guo و همکاران در سال۲۰۱۷ مشخص گردید که کامپفرول مرگ سلولی سلول های کارسینومای هپاتوسلولار را از طریق مسیر پیام رسانی اتوفاژی-CHO-استرس شبکه اندوپلاسمی القا می کند[۲۵].

[Downloaded from aums.abzums.ac.ir on 2026-11-23]

[DOI: 10.61186/aums.12.2.144]

علاوه براین در مطالعه Harasstani و همکاران در سال۲۰۱۷ مشخص گردید که کامپفرول و کریزین بصورت سینرژیک باعث بهبود حیات موش های عفونی می گردد. در این مطالعه مشخص گردید که کامپفرول دارای فعالیت آنتی اکسیدانی و ضد مرگ سلولی برنامه ریزی شده و ضد باکتریایی می باشد. کامپفرول و کریزین ترشح واسطه گرهای پیش التهابی از جمله فاکتور نکروز تومـوری آلفـا و پروستاگلندین E2 و نیتریک اکسید در سلولهای RAW264-7 القا شده توسط لیپوپلی ساکارید مهار می کند[۲۶].

در مطالعه Guo و همکاران در سال۲۰۱۶ مشخص گردید که کامپفرول مرگ سلولی برنامه ریزی را در سلول های کبدی HepG2 از طریق فعالیت مسیرهای استرس شبکه اندوپلاسمی القا می کند. مرگ سلولی برنامه ریزی شده القاشده توسط کامپفرول ممکن است از طریق مسیرهای استرس شبکه اندوپلاسمی عمل کند[۲۷].

همچنین در مطالعه Wang و همکاران در سال۲۰۱۵ مشخص گردید که کامپفرول دارای اثر حفاظت کنندگی کبدی بر علیه صدمه کبدی القا شده توسط الکل از طریق تصحیح فعالیت و بیان سیتوکروم CYP2E1 و تحریک سیستم آنتی اکسیدانی می باشد. موش های درمان شده با الکل دوزهای مختلف کامپفرول کاهش استرس اکسیداتیو و پراکسیداسیون لیپید را نشان دادند[۲۸].

علاوه براین در مطالعه Shakya و همکاران در سال۲۰۱۴ مشخص گردید که که کامپفرول دارای اثرات حفاظتی بر علیه استرس اکسیداتیو القاشده توسط الکل+PUFA می باشد[۲۹].

در مطالعه Shin و همکاران در سال۲۰۱۳ مشخص گردید که کامپفرول از مسمومیت کبدی واسطه شده توسط سیتوکروم CYP2E1 القاشده توسط داروهای ریفامپیسین و ایزونیازید جلوگیری می کند. کامپفرول باعث کاهش معنی دار فعالیت آنزیم های کبدی ALT,AST القا شده توسط ریفامپیسین و ایزونیازید می گردد و فعالیت سیتوکروم CYP2E1 را در موش مهار می کند[۳۰].

از دیگر ترکیبات موجود در بخشهای هوایی گیاه ختمی کوئرستین می باشد. . مطالعات مختلف اثرات حفاظتی کبدی کوئرستین را تایید کرده اند. در مطالعه Wei و همکاران در سال ۲۰۱۷ مشخص گردید که کوئرستین صدمه کبدی القاشده توسط تریپتولید را بوسیله تصحیح تعادل Th17/Treg از طریق مسیر TLR4-MYD88-NFK-B تصحیح می کند. کوئرستین بیان mRNA و پروتئین گیرنده ۴ شبه Toll(TLR-4) و فاکتور نکروز کاپاB و سیتوکینین های مرتبط با التهاب IL-6و IL-17 را مهار کرده ولی سطوح ایمونوگلوبین سلولی و پروتئین ۳ حاوی دوماین موسین (Tim-3) را بطور تحریکی افزایش می دهد[۳۱].

همچنین در مطالعه Kasmi و همکاران در سال ۲۰۱۷ مشخص گردید که کوئرستین در پیشگیری از صدمه کبدی القاشده توسط دیفینوکونازول موثر می باشد. هم القایی کوئرستین باعث بهبود پارامترهای بیوشیمیایی و بافتی شده و سطح MDA و تولید پروتئینهای اکسیدانتی را کاهش داده و فعالیت آنزیم های آنتی اکسیدانی و سطح ویتامین C را افزایش می دهد و می تواند از این طریق اثرات حفاظتی خود را اعمال کند[۳۲].

در مطالعه Yarahmadi و همکاران در سال ۲۰۱۷ مشخص گردید که القای آنتی اکسیدانت کوئرستین از استرس اکسیداتیو القاشده توسط نیکوتین در سلولهای کبدی HepG2 پیشگیری می کند. کوئرستین فعالیت سوپراکسید دیسموتاز و گلوتاتیون رودکتاز و محتوی گلوتاتیون را افزایش داد[۳۳].

در مطالعه Maksymchuk و همکاران در سال ۲۰۱۷ مشخص گردید که کوئرستین از صدمه کبدی ناشی از دیابت نوع۱ از طریق مهار سیتوکروم CYP2E1 جلوگیری می کند[۳۴].

در مطالعه Eftekhari و همکاران در سال ۲۰۱۷ مشخص گردید که نانوذره کوئرستین دارای اثرات محافظت کنندگی کبدی برعلیه مسمومیت سلولی آفلاتوکسین B1 می باشد که این عمل را از طریق خنثی کردن رادیکال های آزاد اعمال می کند [۳۵].

در مطالعه Zhang و همکاران در سال ۲۰۱۴ مشخص گردید که کوئرستین صدمه کبدی القاشده توسط تتراکلرید کربن را از طریق تصحیح صدمات استرسهای اکسیداتیو در شرایط invivo بهبود می بخشد. این اثر حفاظتی ممکن است که بوسیله ظرفیت آنتی اکسیدانی القاشده توسط کوئرستین ایجاد گردد. کوئرستین سطوح افزایش یافته AST,ALT بعد از دریافت تتراکلرید کربن را کاهش می دهد[۳۶].

در مطالعه Peng و همکاران در سال ۲۰۱۷ مشخص گردید که کوئرستین دارای اثرات حفاظتی برعلیه صدمه کبدی القاشده توسط

[Downloaded from aums.abzums.ac.ir on 2026-11-23]

[DOI: 10.61186/aums.12.2.144]

D-گالاکتوزآمین و لیپوپلی ساکارید در موش از طریق مهار مسیر پیام رسانیMAPK,IKK/NF-KB می باشد[۳۷].

Padama و همکاران در سال ۲۰۱۲ مشخص کردند کوئرستین، استرس های اکسیداتیو القاء شده توسط لیندان(گاما بنزن هگزاکلراید) را در کلیه و کبد در موشهای صحرایی نژاد ویستار اصلاح می کند. مصرف کوئرستین منجر به کاهش سطوح آنزیم های کبدی وبهبود علائم نارسایی کلیوی می‌گردد[۳۸]. کوئرستین صدمه کبدی القاشده توسط گلیکوزیدهای Tripterygium را احتمالا از طریق کاهش استرس های اکسیداتیو وخواص ضدالتهابی اش بهبود می بخشد [۳۹]. همه این مطالعات نشان دهنده اثر حفاظتی کبدی کوئرستین می باشد.

به نظر می‌رسد که ترکیبات موجود در عصاره هیدروالکلی بخش های هوایی گیاه ختمی (کامپفرول و کوئرستین) از طریق خنثی کردن رادیکال های آزاد، تحریک فعالیت آنزیم های آنتی اکسیدانی و کاهش تولید سیتوکینین های التهابی دارای اثرات محافظتی بر مسمومیت کبدی القاشده توسط کلرید کادمیوم باشد. با این وجود تحقیقات بیشتری برای شناسایی و جداسازی ترکیبات فعال درعصاره بخش های هوایی گیاه ختمی (که مسئول فعالیت ضدمسمومیت کبدی آن می‌باشد) ضروری می باشد. درمطالعات بعدی لازم است که آنزیم های آنتی اکسیدانی کبدی وتغییرات ملکولی ژن‌های ایجادکننده مرگ سلولی نیز مورد بررسی قرارگیرد تا بتوان با قاطعیت بیشتری در مورد اثرات این گیاه بر بهبود مسمومیت کبدی موش صحرایی اظهار نظر کرد.

به طورکلی نتایج پژوهش حاضر نشان داد که عصاره هیدروالکلی بخش های هوایی گیاه ختمی در مدل های مبتلا به سوء عملکرد کبدی در موش های صحرایی موجب تغییرات مطلوب و سودمند می‌گردد. با انجام پژوهش‌های بیشتر در صورت تأیید نتایج فوق افزودن عصاره هیدروالکلی بخش های هوایی گیاه ختمی به رژیم غذایی افراد مبتلا به سوء عملکردکبدی می تواند توصیه شود.

سپاسگزاری

از همکاری صمیمانه معاونت پژوهشی دانشگاه آزاد کازرون تشکرو قدردانی به عمل می‌آید.

References

1. Renugadevi J, Prabu SM. Cadmium-induced hepatotoxicity in rats and the protective effect of naringenin. Experimental and Toxicologic Pathology. 2010 Mar 1;62(2):171-81.
2. El-Sokkary GH, Nafady AA, Shabash EH. Melatonin administration ameliorates cadmium-induced oxidative stress and morphological changes in the liver of rat. Ecotoxicology and environmental safety. 2010 Mar 1;73(3):456-63.
3. Lasfer M, Vadrot N, Aoudjehane L, Conti F, Bringuier AF, Feldmann G, Reyl-Desmars F. Cadmium induces mitochondria-dependent apoptosis of normal human hepatocytes. Cell biology and toxicology. 2008 Jan;24(1):55-62.
4. Pham TN, Marion M, Denizeau F, Jumarie C. Cadmium-induced apoptosis in rat hepatocytes does not necessarily involve caspase-dependent pathways. Toxicology in vitro. 2006 Dec 1;20(8):1331-42.
5. Masella R, Di Benedetto R, Varì R, Filesi C, Giovannini C. Novel mechanisms of natural antioxidant compounds in biological systems: involvement of glutathione and glutathione-related enzymes. The Journal of nutritional biochemistry. 2005 Oct 1;16(10):577-86.
6. Boulos L.Flora of Egypt, Al Hadara publishing, Egypt. 1999, 2:97.
7. Bailey LH. The standard cyclopedia of horticulture, New York. The MacMillan Company, 2008; 1:92–95.
8. Papiez M, Gancarczyk M, Bilińska B. The compounds from the hollyhock extract (Althaea rosea Cav. var. nigra) affect the aromatization in rat testicular cells in vivo and in vitro. Folia histochemica et Cytobiologica. 2002 Jan 1;40(4):353-9.
9. Fahamiya N.Pharmacological, physicochemical and phytochemical investigation of Althaea rosa.IJPRD, 2011;4(03):129 -140
10. Ahmadi M, Rad AK, Rajaei Z, Hadjzadeh MA, Mohammadian N, Tabasi NS. Alcea rosea root extract as a preventive and curative agent in ethylene glycol-induced urolithiasis in rats. Indian journal of pharmacology. 2012 May;44(3):304.
11. Liaqat Hussain, Muhammad Sajid Hamid Akash, Madeha Tahir, Kanwal Rehman, Khwaja Zafar Ahmed. Hepatoprotective effects of methanolic extract of Alcea rosea against acetaminophen-induced hepatotoxicity in mice. Bangladesh Journal of Pharmacology . 2014;Vol 9, No 3
12. Papiez M. Histochemical changes in the Leydig cells of rats drinking the aqueous hollyhock extract. Folia histochemica et cytobiologica. 2001 Jan 1;39(2):219-20.
13. Zhang Y, Jin L, Chen Q, Wu Z, Dong Y, Han L, Wang T.

[Downloaded from aums.abzums.ac.ir on 2026-11-23]

[DOI: 10.61186/aums.12.2.144]

Hypoglycemic activity evaluation and chemical study on hollyhock flowers. Fitoterapia. 2015 Apr 1;102:7-14.

14. Choi ES, Cho SD, Shin J, Kwon KH, Cho NP, Shim JH. Althaea rosea Cavanil and Plantago major L. suppress neoplastic cell transformation through the inhibition of epidermal growth factor receptor kinase. Molecular medicine reports. 2012 Oct 1;6(4):843-7.
15. Iredale JP. Cirrhosis: new research provides a basis for rational and targeted treatments. Bmj. 2003 Jul 17;327(7407):143-7.
16. Friedman SL.2003. Liver fibrosis-from bench to bedside .J Hepatol,38 suppl 1 : S 38-53.
17. Bataller R,Brenner DA. Liver fibrosis .J Clin Invest, 2005; 115(2):209-18.
18. Babri SH, Doosti MH, Fatehi L, Salari AA. The effects of Scrophularia striata extract on anxiety and depression behaviors in adult male mice. Pharmaceutical Sciences. 2012;18(2):133-40.
19. Sanaei B, Behnam-Rasouli M, Mahdavi-Shahri N, Rakhshandeh H, Ataei-Nakhaei S. Comparative study of the effects of passiflora and diazepam during pregnancy on the neocortical neuronal densityin newborn Wistar rats. Journal of North Khorasan University of Medical Sciences. 2012 Dec 10;4(3):381-9..
20. Deveci E, Deveci S. The Effects of Cadmium Chloride on the Oesophagus of Rats. International Journal of Morphology. 2011 Sep 1;29(3).
21. Haghightjoo SA, Shariati M, Mokhtari M, Moghadamnia D. Effect of diazinon on functional tests and liver tissue alterations in adult rats. Journal of Gorgan University of Medical Sciences. 2019 Mar 10;21(1):38-45.
22. Mostafavi Pour Z, Zal F, Monabati and Vessal M. Protective effects of a combination of quercetin and vitamin E against cyclosporine A-induced oxidative stress and hepatotoxicity in rats.Hepathol Res.2008;38(4):385-92.
23. Atef M. Al-Attar. Attenuating effect of Ginkgo biloba Leaves extract on liver fibrosis induced by thioacetamide in mice.J Biomed Biotechnol.2012;2012:761450.
24. Alkiyumi SS,Abdullah MA,Alrashdi AS,Salama SM,Abdelwahab SI,Hadi AH.Ipomoea aquatica extract shows protective action against thioacetamide-induced hepatotoxicity. Molecules.2012;17(5):6146-55.
25. Guo H, Lin W, Zhang X, Zhang X, Hu Z, Li L, Duan Z, Zhang J, Ren F. Kaempferol induces hepatocellular carcinoma cell death via endoplasmic reticulum stress-CHOP-autophagy signaling pathway. Oncotarget. 2017 Oct 10;8(47):82207.
26. Harasstani OA, Tham CL, Israf DA. Kaempferol and chrysin synergies to improve septic mice survival. Molecules. 2017 Jan;22(1):92.
27. Guo H, Ren F, Zhang LI, Zhang X, Yang R, Xie B, Li Z, Hu Z, Duan Z, Zhang J. Kaempferol induces apoptosis in HepG2 cells via activation of the endoplasmic reticulum stress pathway. Molecular medicine reports. 2016 Mar 1;13(3):2791-800.
28. Wang J, Miao M, Zhang Y, Liu R, Li X, Cui Y, Qu L. Quercetin ameliorates liver injury induced with Tripterygium glycosides by reducing oxidative stress and inflammation. Canadian Journal of Physiology and Pharmacology. 2015;93(6):427-33.
29. Shakya G, Manjini S, Hoda M, Rajagopalan R. Hepatoprotective role of kaempferol during alcohol-and ΔPUFA-induced oxidative stress. Journal of basic and clinical physiology and pharmacology. 2014 Feb 1;25(1):73-9.
30. Shih TY, Young TH, Lee HS, Hsieh CB, Hu OY. Protective effects of kaempferol on isoniazid-and rifampicin-induced hepatotoxicity. The AAPS journal. 2013 Jul;15(3):753-62.
31. Wei CB, Tao K, Jiang R, Zhou LD, Zhang QH, Yuan CS. Quercetin protects mouse liver against triptolide-induced hepatic injury by restoring Th17/Treg balance through Tim-3 and TLR4-MyD88-NF-κB pathway. International immunopharmacology. 2017 Dec 1;53:73-82.
32. Kasmi S, Bkhairia I, Harrabi B, Mnif H, Marrakchi R, Ghozzi H, Kallel C, Nasri M, Zeghal K, Jamoussi K, Hakim A. Modulatory effects of quercetin on liver histopathological, biochemical, hematological, oxidative stress and DNA alterations in rats exposed to graded doses of score 250. Toxicology mechanisms and methods. 2018 Jan 2;28(1):12-22.
33. Yarahmadi A, Zal F, Bolouki A. Protective effects of quercetin on nicotine induced oxidative stress in 'HepG2 cells'. Toxicology mechanisms and methods. 2017 Oct 13;27(8):609-14.
34. Maksymchuk O, Shysh A, Rosohatska I, Chashchyn M. Quercetin prevents type 1 diabetic liver damage through inhibition of CYP2E1. Pharmacological Reports. 2017 Dec 1;69(6):1386-92.
35. Eftekhari A, Ahmadian E, Panahi-Azar V, Hosseini H, Tabibiazar M, Maleki Dizaj S. Hepatoprotective and free radical scavenging actions of quercetin nanoparticles on aflatoxin B1-induced liver damage: in vitro/in vivo studies. Artificial cells, nanomedicine, and biotechnology. 2018 Feb 17;46(2):411-20.
36. Zhang JQ, Shi L, Xu XN, Huang SC, Lu B, Ji LL, Wang ZT. Therapeutic detoxification of quercetin against carbon tetrachloride-induced acute liver injury in mice and its mechanism. Journal of Zhejiang University Science B. 2014 Dec;15(12):1039-47.
37. Peng Z, Gong X, Yang Y, Huang L, Zhang Q, Zhang P, Wan R, Zhang B. Hepatoprotective effect of quercetin against LPS/d-GalN induced acute liver injury in mice by inhibiting the IKK/NF-κB and MAPK signal pathways. International immunopharmacology 2017 Nov 1;52:281-9.
38. Padma VV, Baskaran R, Roopesh RS, Poornima P. Quercetin attenuates lindane induced oxidative stress in wistar rats. Molecular biology reports. 2012 Jun 1;39(6):6895-905.
39. Wang J, Miao M, Zhang Y, Liu R, Li X, Cui Y, Qu L. Quercetin ameliorates liver injury induced with Tripterygium glycosides by reducing oxidative stress and inflammation. Canadian Journal of Physiology and Pharmacology 2015;93(6):427-33.

[Downloaded from aums.abzums.ac.ir on 2026-11-23]

[DOI: 10.61186/aums.12.2.144]

AUMJ Alborz University of Medical Sciences Journal

Alborz University of Medical Sciences Journal, Spring 2023, Vol. 12, No. 2: 144-156 *Original Article*

Protective effects of hydroalcoholic extract of Alcea rosea aerial parts against changes in biochemical factors and hepatic tissue induced by cadmium chloride in male rats

Mehrnosh Ghavami[1], Mehrdad Shariati[1], Davood Moghadamnia[2*], Mokhtar Mokhtari[1], Saeed Khatamsaz[1]

[1] 1. Department of Biology, Kazerun Branch, Islamic Azad University, Kazerun, Iran
2. Department of Biology, Shiraz Branch, Islamic Azad University Shiraz, Iran

Received: 14 May 2022 ; Accepted:5 Mar 2023

Abstract

Background: Cadmium chloride causes liver dysfunction. In the present study, the protective effects of hydroalcoholic extract of aerial parts of Alcea rosea against changes in biochemical factors and hepatic tissue induced by cadmium chloride in male Males were investigated.

Methods: In this experimental study, 56 adult male Wistar rats weighing approximately 200±10 g were divided into 6 groups of 9. The control group, The sham group 1 received 0.2 ml distilled water as solvent. The sham group 2 received 2 mg/ kg of cadmium chloride intraperitoneally for 21 days. Experimental groups 1, 2 and 3: 2 mg / kg cadmium chloride intraperitoneally for 21 days and then 450 and 300,150 mg / kg hydroalcoholic extracts of aerial parts of Alcea rosea received intraperitoneally for 30 days. At the end of the experiment, the body weight and liver weight of the animals were measured. Blood samples were taken to measure albumin, bilirubin and total protein levels. Liver tissue samples were studied pathologically after hematoxylin-eosin staining.

Results: The mean body weight in all experimental groups did not show significant changes compared to the sham group2. The mean liver weight in all experimental groups showed a significant increase compared to the sham group2. Mean serum bilirubin concentration in all experimental groups showed a significant decrease compared to the sham group2. The mean serum albumin concentration in the experimental group receiving 3 showed a significant increase compared to the sham group2. Mean serum albumin and total protein concentrations in the experimental group receiving 2 showed a significant increase compared to the sham group2 ($P < 0.05$). In all experimental groups, the improvement of hepatic tissue changes induced by cadmium chloride was dose-dependent.

Conclusion: It is possible that the hydroalcoholic extract of the aerial parts of Alcea rosea improves the changes in biochemical factors and hepatic tissue induced by cadmium chloride in male rats.

Keywords: Aerial parts of Alcea rosea, Changes in biochemical factors, Cadmium chloride, Male rats

***Corresponding Author:**
Department of Biology, Shiraz Branch, Islamic Azad University Shiraz, Iran

09173874503
E-mail:
davood.moghadamnia@gmail.com

[Downloaded from aums.abzums.ac.ir on 2026-11-23]

[DOI: 10.61186/aums.12.2.144]