

اثر سدیم بوتیرات بر آسیب سلولی و تراکم نورون‌های آپوپتیک هیپوکامپ در مدل ایسکمی هایپوکسیک مغزی

سمیرا صحرائیان، هانا رجب‌پور،
محمدامین عدالت‌منش*

گروه زیست‌شناسی، دانشکده علوم، واحد شیراز، دانشگاه آزاد اسلامی، شیراز، ایران

تاریخ دریافت مقاله: ۹۸/۱۰/۲۰؛ تاریخ پذیرش: ۹۹/۱۰/۱۴

چکیده

زمینه و هدف: مهارکننده‌های هیستون داستیلازی اثرات حفاظت‌کننده عصبی در ترمیم ضایعات ایسکمیک مغزی دارند. پژوهش حاضر، اثر سدیم بوتیرات را به عنوان یک مهارکننده هیستون داستیلازی بر آسیب سلولی و تراکم نورونی/دارک نورونی هیپوکامپ در مدل موش صحرایی ایسکمی هایپوکسیک مغزی (HI) مورد بررسی قرار می‌دهد.

مواد و روش‌ها: در این تحقیق تجربی، ۴۰ سر موش‌های صحرایی نر نژاد ویستار (با وزن 210 ± 10 گرم) به صورت تصادفی در چهار گروه کنترل، HI+NS، HI+SB150 و HI+SB300 گروه بندی شدند. جهت القای مدل HI، پس از انسداد کامل شریان کاروتید چپ، حیوانات یک‌ساعت در محفظه القای هیپوکسی (حاوی ۷/۶ درصد اکسیژن) قرار گرفتند. ۲۴ ساعت پس از جراحی، سدیم بوتیرات با دوزهای ۱۵۰ و ۳۰۰ میلی‌گرم بر کیلوگرم وزن بدن حیوان به مدت یک هفته به صورت درون صفاقی تزریق گردید. سپس، به مطالعه هیستوپاتولوژیک هیپوکامپ پرداخته شد. دانسیته سلولی و دارک نورونی در نواحی CA1، CA2، CA3 و ژيروس دندانهای به روش استریولوژیک ارزیابی شد.

نتایج: آسیب سلولی به همراه افزایش تعداد دارک نورون‌ها در نواحی مختلف هیپوکامپ در گروه HI+NS نسبت به گروه کنترل دیده شد ($p < 0.05$). این در حالی است که تیمار با سدیم بوتیرات به صورت وابسته به دوز سبب کاهش آسیب سلولی و افزایش دانسیته نورونی در هر ۴ ناحیه مختلف هیپوکامپ گردید ($p < 0.05$).

نتیجه‌گیری: سدیم بوتیرات با اثرات حفاظت‌کننده عصبی از آسیب نورونی هیپوکامپ و تولید نورون‌های آپوپتیک در مدل ایسکمی هایپوکسیک مغزی جلوگیری به عمل می‌آورد.

کلمات کلیدی: سدیم بوتیرات، هیپوکامپ، ایسکمی مغزی، موش صحرایی

نویسنده مسئول:

شیراز، پردیس دانشگاه آزاد اسلامی واحد شیراز، دانشکده علوم، گروه زیست‌شناسی

۰۹۳۹۶۳۳۵۰۴۰

E-mail: amin.edalatmanesh@gmail.com

مقدمه

نوروترانسمیترهای تحریکی به ویژه گلوتامات سبب تولید نورون‌های تیره یا همان دارک نورون‌ها در مغز باشد^۱. این نورون‌ها، سلول‌های در حال مرگ یا در حال دژنره شدن هستند که در نمای ظاهری هایپربازوفیل و دارای فرا ساختاری بسیار فشرده می‌باشند. هرچند، این نورون‌ها در واقع آرتیفکت‌هایی هستند که در اثر فشار مکانیکی در مغز نیز ایجاد می‌شود. با این حال، فراوانی سلول‌های تیره در ناحیه CA1، آمیگدال، لایه هرمی قشر مغز و سایر ساختارهای سیستم لیمبیک در رنگ آمیزی با کریزیل و یوله یا آبی تولوئیدین در مدل‌های مختلفی از آسیب مغزی دیده شده است^۱.

سدیم بوتیرات یک مهارکننده هیستون داستیلاز (HDACi) و محافظت کننده سلول‌های عصبی است که با مهار عملکرد آنزیم هیستون داستیلاز باعث تغییر در بیان ژن‌ها می‌شود^{۱۱}. این دارو با فعال‌سازی مسیر MAPK، مهار فعال‌سازی ERK، افزایش استیلاسیون H3 و H4 و همچنین کاهش متیلاسیون در نواحی غنی از CpG در پروموتور ژن گاما گلوبولین عملکردهای ضد التهابی، بهبود فسفریلاسیون اکسیداتیو، مهار رشد سلول‌های سرطانی و القای تمایز می‌گردد^{۱۲}. از طرفی سدیم بوتیرات باعث بیان پلی سیالیک و مارکر نستین می‌شود که بهبود فرایند نوروزن را به دنبال دارند^{۱۳}.

بنابراین، با توجه به اثرات سدیم بوتیرات در کاهش مرگ نورونی و بهبود آسیب‌های عصبی، این مطالعه با هدف ارزیابی اثر سودمند این ترکیب در کاهش آسیب‌های بافتی، کاهش تعداد نورون‌های آپوپتیک (دارک نورون‌ها) و دانسیته نورونی هیپوکامپ متعاقب ایسکمی هایپوکسیک مغزی صورت گرفت.

مواد و روش‌ها

حیوانات و گروه‌بندی

در این تحقیق تجربی از ۴۰ سر موش صحرایی نر نژاد ویستار با محدوده وزنی 21.0 ± 1.0 گرم و سن تقریبی ۸ هفته استفاده شد. حیوانات در طول مدت آزمایش در شرایط استاندارد با چرخه روشنایی و تاریکی ۱۲ ساعته (۶ صبح تا ۶ عصر)، دمای 24 ± 2 درجه سانتی‌گراد و رطوبت نسبی 50 ± 10 درصد نگهداری شدند و آب و غذا آزادانه در دسترس حیوانات قرار داده شد. تمام مراحل نگهداری این حیوانات در آزمایشگاه تخصصی علوم جانوری

سکته مغزی، سومین علت مرگ و میر در کشورهای پیشرفته یا در حال توسعه و یکی از عوامل شایع بستری در بیمارستان‌های غربی است. این عارضه، یکی از علل اصلی معلولیت‌های درازمدت می‌باشد و طیف وسیعی از مشکلات و ناتوانی‌ها را برای بیمار در پی دارد که ممکن است فرد را از چرخه فعالیت و بهره‌وری اجتماعی خارج کند^۱. ایسکمی مغزی گلوبال که با مسدود شدن شریان‌های اصلی مغز ایجاد می‌شود سبب افت جریان خون در مناطق گسترده‌ای از مغز شده که منجر به وقایع آبخاری از فرایندهای پاتوفیزیولوژیک می‌شود^۲. اختلال در سد خونی-مغزی متعاقب ایسکمی مغزی سبب تراوش پروتئینی به پارانشیم مغز و فضای خارج سلولی شده که ادم مغزی را سبب می‌شود^۳. کاهش یا توقف جریان خون ناحیه ایسکمی، سبب دپولاریزاسیون غیر قابل کنترل نورونی شده و با آزادسازی اسیدهای آمینه تحریکی، افزایش سیتوکاین‌ها و عوامل التهابی، تولید رادیکال‌های آزاد، ایجاد اسیدوز و افزایش کلسیم داخل سلولی در نواحی ایسکمی شده می‌شود^۴. افزایش تولید رادیکال‌های آزاد اکسیژن در حین ایسکمی مغز و به ویژه در زمان خون‌رسانی مجدد، نقش مهمی در آسیب‌های ناشی از ایسکمی مغزی دارد. از طرفی ترکیب این رادیکال‌ها با رادیکال‌های نیتریک اکساید، باعث ایجاد ترکیب بسیار خطرناکی در ناحیه ایسکمی به نام پراکسی نیتريت می‌شود که نقش مهمی در آسیب به بافت عصبی، از جمله تشکیل نکرورز بافتی و تحریک مرگ برنامه‌ریزی شده سلولی دارد^۵. آپوپتوز، علت شایع مرگ سلول‌های عصبی در سکته‌های مغزی است. ایسکمی مغزی باعث کاهش نوروزن در نواحی تحت بطنی و شکنج دندان‌های هیپوکامپ می‌شود^۶. سلول‌های هرمی ناحیه CA1 هیپوکامپ و اجسام مخمط به ایسکمی حساس‌ترند. هیپوکامپ نقش مهمی در یادگیری و حافظه به خصوص در اکتساب حافظه ی فضایی دارد و آسیب به ناحیه CA1 باعث کاهش این حافظه می‌شود^۷. آنچه که مسلم است نقش هیپوکامپ در روند شکل‌گیری حافظه، کلیدی است. یکی از نواحی مغزی که نوروزن به طور مستمر در آن رخ می‌دهد ناحیه شکنج دندان دار از تشکیلات هیپوکامپ است^۸.

به نظر می‌رسد کاهش گرادیان یونی و رها شدن سریع

هیستوپاتولوژی

پس از اتمام دوره تیمار با سدیم بوتیرات یا نرمال سالین حیوانات با قرار گرفتن در دسیکاتور حاوی کلروفورم بیهوش شدند و پرفیوژن قلبی انجام شد. در پایان، مغز با دقت از جمجمه خارج شد و جهت مطالعات بافت‌شناسی با کمک دستگاه اتوتکنیکون پردازش بافتی شده و پس از تهیه بلوک های پارافینه، برشگیری از ناحیه هیپوکامپ طبق اطلس پاکسنوس و واتسون صورت گرفت. جهت تعیین دانسیته نورونی در نواحی مختلف هیپوکامپ رنگ آمیزی هماتوکسیلین-ئوزین و جهت سنجش تراکم دارک نورونی از رنگ آمیزی آبی تولوئیدین استفاده شد^{۱۵}. به طور خلاصه، اسلایدهای تهیه شده پارافین زدایی شدند. سپس، با درجات نزولی الکی آبدهی شده و پس از شستشو به مدت یک دقیقه با رنگ آبی تولوئیدین رنگ آمیزی شدند. آنگاه، اسلایدها مجدداً با درجات صعودی الکل آبیگیری و سپس شفاف سازی شدند و بعد از مونتاژ کردن لامل بر روی آنها جهت تصویربرداری میکروسکوپی با میکروسکوپ نوری (Olympus-BH₂, Japan) آماده شدند.

جهت سنجش تراکم نورونی / دارک نورونی در مناطق مختلف هیپوکامپ با نمونه برداری تصادفی و از روش دایسکتور استفاده گردید^{۱۶}. به طور خلاصه، در این روش سلولها در یک چهارچوب مرجع شمارش شدند. اگر سلولی در هر دو چهارچوب باشد، در شمارش محسوب نمی شود. اما اگر سلولی در چهارچوب مرجع باشد، ولی در چهارچوب بعدی (برش دوم) نباشد، شمارش می شود. پس از شمارش سلولها، دانسیته نورونی، فرمول $N_A = \sum Q / \sum P \times AH$ محاسبه گردید که در آن N_A = دانسیته نورونی، $\sum Q$ = مجموع سلول های شمارش شده در یک نمونه، $\sum P$ = تعداد دفعات نمونه برداری شده در یک نمونه، A = مساحت چهارچوب نمونه برداری و H = فاصله بین دو برش متوالی، یا ضخامت هر برش می باشد.

ارزیابی آماری

تجزیه و تحلیل آماری بین گروه های مختلف با استفاده از نرم افزارهای آماری SPSS ویرایش ۱۳ انجام شد. همچنین، به منظور تعیین وجود اختلاف معنی دار بین گروههای مورد نظر، آزمون آنالیز

دانشگاه آزاد شیراز و طبق اصول اخلاقی کار با حیوانات آزمایشگاهی صورت گرفت. تمام آزمایشها مطابق با قوانین بین‌المللی نگهداری و مراقبت از حیوانات و با نظارت کمیته اخلاقی دانشگاه آزاد اسلامی واحد شیراز (با شماره مجوز: ۹۷-۲۵۶۸-IAUShiraz) انجام شد.

حیوانات مورد مطالعه به ۴ گروه ۱۰ تایی به صورت تصادفی تقسیم شدند شامل گروه کنترل که تحت هیچ گونه تیماری قرار نگرفتند. حیوانات این گروه پس از بیهوشی جراحی مشابهی مانند سایر گروهها تجربه کردند، ولی هیچ انسداد عروقی در شریان کاروتید چپ در آنها انجام نشد. گروه HI+NS، که متعاقب بیهوشی عمیق شریان کاروتید چپ در آنها به طور کامل مسدود شد و سپس در شرایط هایپوکسیک قرار گرفتند. این حیوانات ۲۴ ساعت پس از جراحی القای مدل، نرمال سالین را به عنوان حلال سدیم بوتیرات به مدت یک هفته به صورت درون صفاقی دریافت کردند. گروههای HI+SB150 و HI+SB300، این دو گروه ۲۴ ساعت پس از جراحی القای مدل ایسکمی هایپوکسیک مغزی، به مدت یک هفته به ترتیب با دوزهای ۱۵۰ و ۳۰۰ میلی گرم بر وزن بدن سدیم بوتیرات (Merck، آلمان) به صورت درون صفاقی تیمار شدند.

القای مدل HI

به منظور القای ایسکمی هایپوکسیک مغزی، حیوانات با تزریق درون صفاقی کتامین هیدروکلراید (۴۰ میلی گرم بر کیلوگرم) و زایلازین (۱۰ میلی گرم بر کیلوگرم) به طور عمیق بیهوش شدند. با برشی در ناحیه گردن و نمایان شدن شریانهای کاروتید، کاروتید چپ به وسیله نخ بخیه نایلون ۰-۴ به طور کامل مسدود شد. سپس، حیوانات در محفظه هیپوکسی حاوی ۷/۶ درصد اکسیژن به مدت یک ساعت نگهداری شدند. بعد از انجام جراحی تا زمان پایان یافتن بیهوشی، حیوانات در دمای ۲۵/۵ درجه سانتیگراد نگهداری شدند^{۱۴}. در حین جراحی و پس از آن، علائم حیاتی حیوان مرتب بررسی شد و پس از خاتمه بیهوشی علائم حرکتی و تنفسی حیوان بررسی گردید. مرگ و میر ناشی از جراحی و اختلالات واضح و شدید حرکتی جزء پارامترهای خروج حیوان از مطالعه لحاظ گردید.

دیده شد ($p < 0/01$). هرچند، به نظر می‌رسد به جز ناحیه CA2 در نواحی دیگر تراکم نورونی به صورت وابسته با دوز افزایش می‌یابد به گونه‌ای که در دوز ۳۰۰ میلی‌گرم میزان تراکم نورونی به طور معنی داری نسبت به دوز ۱۵۰ میلی‌گرم افزایش یافته است. در واقع، در ناحیه CA1 و CA3 بین گروه HI+SB150 و HI+SB300 اختلاف معنی‌دار وجود دارد ($p < 0/05$). این در حالی است که بین این دو گروه در ناحیه DG نیز اختلاف بیشتری دیده می‌شود ($p < 0/01$).

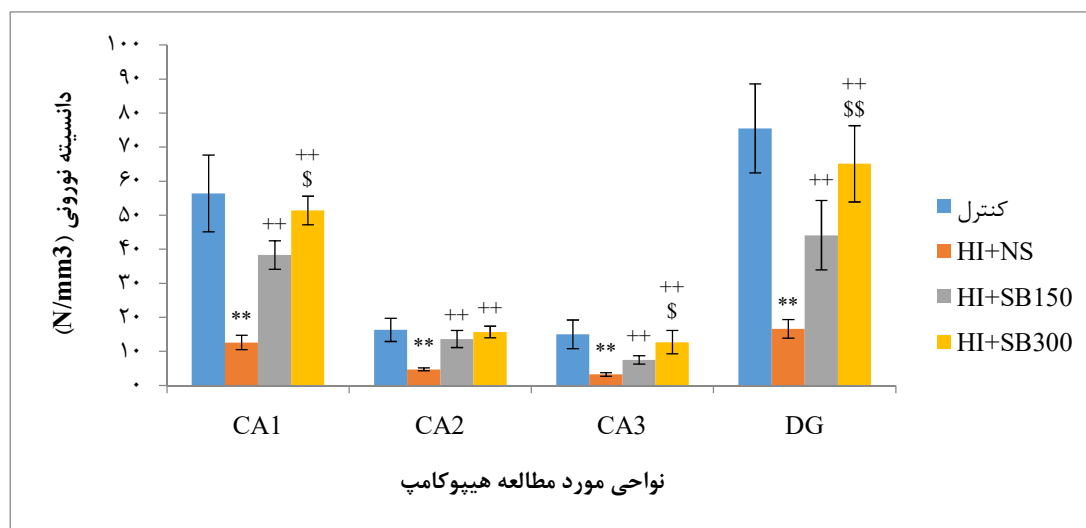
نتایج هیستوپاتولوژیک کاهش واضح دانسیته نورونی را در نواحی چهارگانه هیپوکامپ نشان داد (شکل ۱). در بررسی نواحی چهارگانه هیپوکامپ در گروه‌های ایسکمی هایپوکسیک مغزی، آسیب سلولی و کاهش دانسیته سلولی در تمامی نواحی CA1، CA2، CA3 و CA3 و ژيروس دندان‌های (DG) در گروه HI+NS نسبت به گروه کنترل مشاهده شد (شکل ۱). این در حالی است که گروه HI+SB300 که بالاترین دوز سدیم بوتیرات را دریافت نمودند، در مقایسه با گروه HI+NS کاهش میزان آسیب سلولی و افزایش دانسیته نورونی را نشان داد (شکل ۱).

واریانس یک طرفه و آزمون تعقیبی توکی انجام گردید و از نظر آماری مقادیر $p < 0/05$ معنی‌دار در نظر گرفته شد.

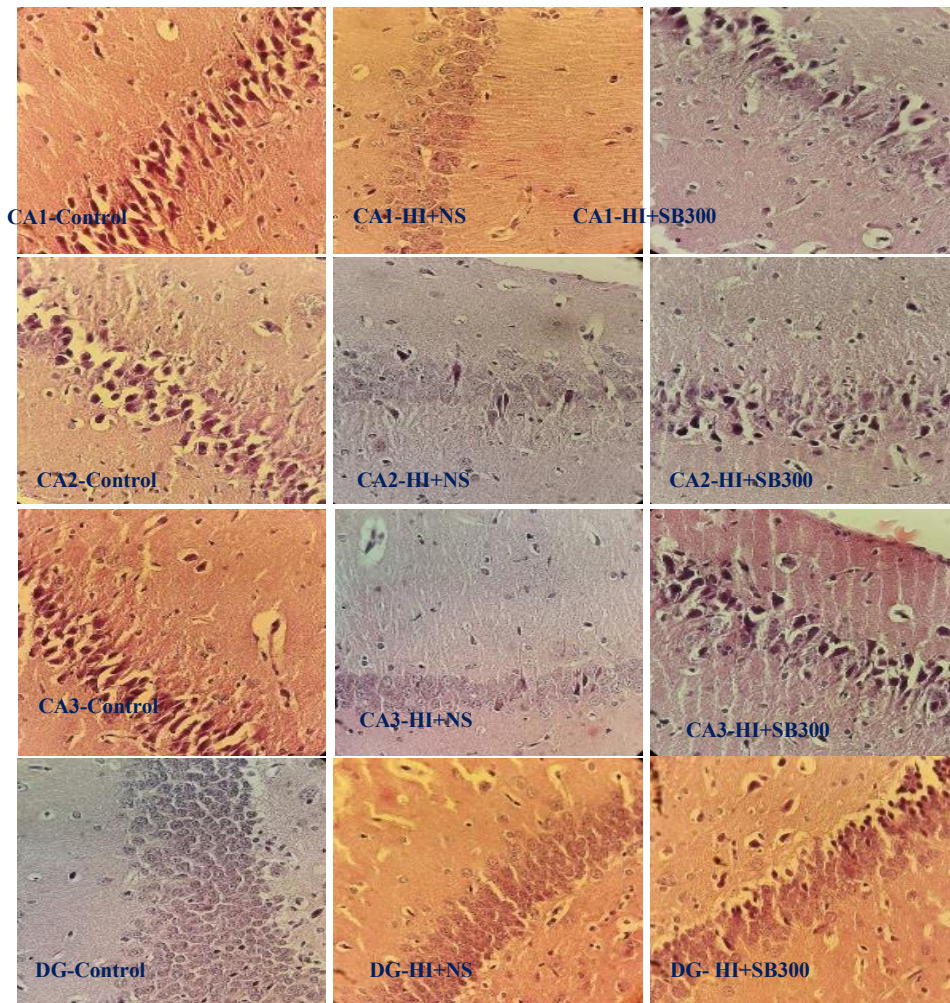
نتایج

تراکم نورونی هیپوکامپ

پس از تشخیص نواحی مختلف هیپوکامپ به کمک اطلس پاکسینوس و واتسون، به دنبال رنگ آمیزی با همتوکسلین-انوزین به مقایسه میانگین و انحراف استاندارد دانسیته نورونی در نواحی چهارگانه هیپوکامپ پرداخته شد (نمودار ۱). نتایج نشان داد که در گروه HI+NS در مقایسه با گروه کنترل دانسیته نورونی در نواحی CA1، CA2، CA3 و ژيروس دندان‌های (DG) کاهش معنی‌داری داشت ($p < 0/01$). در واقع، نتایج گواه بر این مطلب است که متعاقب ایسکمی هایپوکسیک مغزی، نورون‌های هیپوکامپ دچار آسیب شده و درصد بالایی از آنها در تمامی مناطق هیپوکامپ از بین رفته‌اند. در گروه‌های تیمار شده با سدیم بوتیرات با دوزهای ۱۵۰ میلی‌گرم (HI+SB150) و ۳۰۰ میلی‌گرم (HI+SB300) در تمامی مناطق مورد بررسی افزایش معنی‌داری در دانسیته نورونی هیپوکامپ



نمودار ۱: مقایسه میانگین \pm انحراف استاندارد دانسیته نورونی در نواحی مختلف هیپوکامپ در گروه‌های مورد مطالعه. نتایج نشان داد که بین گروه کنترل و HI+NS ($p < 0/01$) و همچنین بین گروه HI+NS و گروه‌های HI+SB150 و HI+SB300 اختلاف معنی‌دار دیده می‌شود ($p < 0/01$). از طرفی، بین گروه‌های HI+SB150 و HI+SB300 اختلاف معنی‌دار است ($p < 0/01$ و $p < 0/05$).

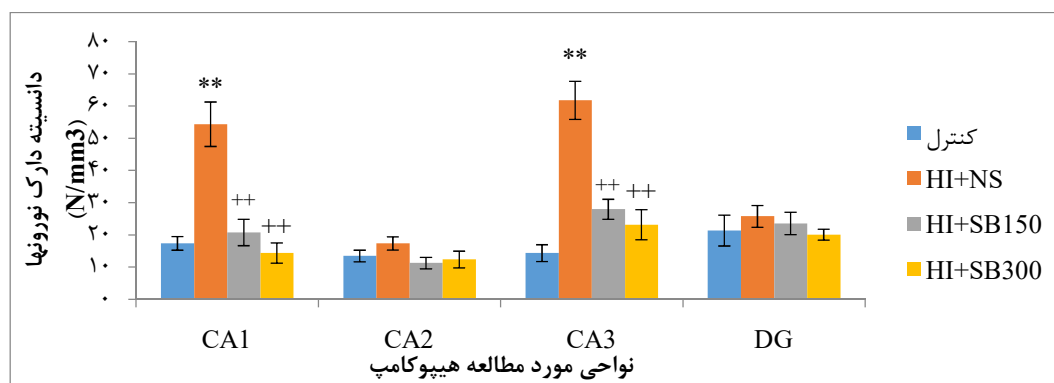


شکل ۱: میکروگراف تهیه شده از نواحی مختلف هیپوکامپ (CA1, CA2, CA3, DG) در گروه‌های مورد مطالعه. کاهش تراکم نورونی در گروه HI+NS نسبت به گروه کنترل دیده می‌شود. این در حالی است که در گروه HI+SB300 تراکم نورونی بیشتری در هر ۴ ناحیه قابل مشاهده است. رنگ آمیزی هماتوکسیلین-ئوزین (H&E). بزرگنمایی ۴۰X

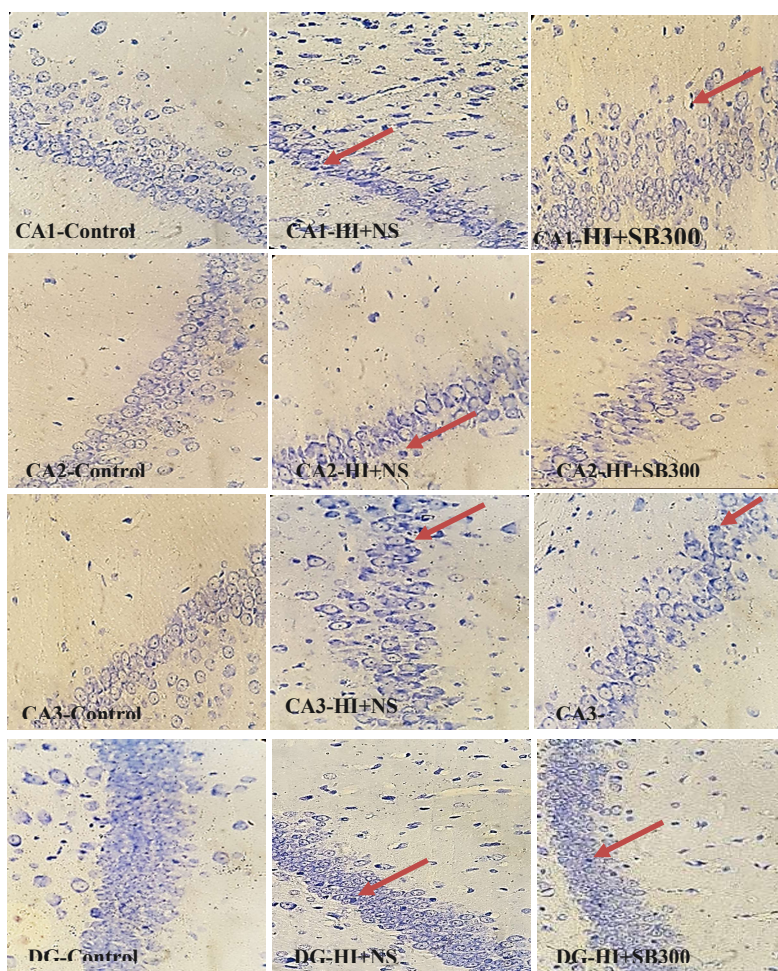
تراکم نورون‌های آپوپتیک

رنگ آمیزی آبی تولوئیدین دارک نورون‌ها یا همان نورون‌های آپوپتیک را در مناطق مختلف هیپوکامپ گروه‌های آسیب دیده آشکار می‌سازد (شکل ۲). بر این اساس، دانسیته دارک نورون‌ها در مناطق چهارگانه هیپوکامپ مورد شمارش قرار گرفت. نتایج حاصل از آنالیز واریانس یک طرفه و آزمون تعقیبی توکی نشان داد که بین گروه کنترل و گروه HI+NS تنها در دو ناحیه CA1 و CA3 اختلاف معنی دار است و به شدت دانسیته نورون‌های آپوپتیک در گروه HI+NS در مقایسه با گروه کنترل افزایش یافته است

($p < 0.01$). این در حالی است که در گروه‌های تیمار شده با سدیم بوتیرات نیز تنها در دو ناحیه CA1 و CA3 اختلاف معنی‌داری با گروه HI+NS دیده می‌شود. به گونه‌ای که در گروه HI+SB150 و گروه HI+SB300 در مقایسه با گروه HI+NS کاهش معنی‌داری در دانسیته دارک نورونی دیده شد ($p < 0.01$). علیرغم کاهش دانسیته نورونی در نواحی CA2 و DG در گروه HI+NS نسبت به گروه کنترل، دانسیته نورون‌های آپوپتیک در این نواحی قابل توجه نیست. تصاویر مربوط به رنگ آمیزی آبی تولوئیدین در شکل ۲ آمده است.



نمودار ۲: مقایسه میانگین \pm انحراف استاندارد دانسیته دارک نورونی در نواحی مختلف هیپوکامپ در گروه‌های مورد مطالعه. نتایج نشان داد که در دو ناحیه CA1 و CA3 بین گروه کنترل و HI+NS ($p < 0.01$) و نیز بین گروه HI+NS و گروه‌های HI+SB150 و HI+SB300 اختلاف معنی‌دار دیده می‌شود ($p < 0.01$).



شکل ۲: میکروگراف تهیه شده از نواحی مختلف هیپوکامپ (CA1، CA2، CA3، DG) در گروه‌های مورد مطالعه. افزایش دارک نورون‌ها (نورون‌های دژنره شده) در گروه HI+NS نسبت به گروه کنترل دیده می‌شود. این در حالی است که در گروه HI+SB300 تراکم دارک نورون‌های کمتری قابل مشاهده است. رنگ آمیزی تولوئیدین بلو. پیکان‌های قرمز دارک نورون‌ها را نشان می‌دهند. بزرگنمایی ۴۰X

بحث

مطالعه حاضر به ارزیابی اثر محافظت کننده عصبی سدیم بوتیرات به عنوان یک مهارکننده هیستون داستیلازی بر تراکم نورونی در نواحی مختلف هیپوکامپ و میزان مرگ و میر نورونی در هیپوکامپ پرداخت و نتایج نشان داد که علیرغم افزایش قابل توجه جمعیت نورون‌های آپوپتیک در هر نواحی مختلف هیپوکامپ طی رنگ‌آمیزی با آبی تولوئیدین و کاهش دانسیته نورونی در هر چهار ناحیه هیپوکامپ متعاقب رنگ‌آمیزی با همتوکسیلین-آئوزین در مدل ایسکمی هایپوکسیک مغزی (HI)، تجویز سدیم بوتیرات طی ۷ روز توانست میزان آسیب سلولی در نواحی مختلف هیپوکامپ را به طور معنی‌داری کاهش دهد. در HI نورون‌های عصبی در مناطق مختلف هیپوکامپ از بین می‌روند که این تخریب نورونی منجر به اختلالات شناختی و رفتاری می‌گردد.^{۱۷} حساسیت بالای ناحیه CA1 هیپوکامپ و مشاهده آسیب سلولی در سلول‌های گلیال همراه با بیان سایتوکاین‌های التهابی در این منطقه دیده شده است.^{۱۸} هیپوکامپ به عنوان مرکز مهم دخیل در فرایندهای حافظه و یادگیری دارای اوران و وایران‌های متعددی است. خروجی اصلی هیپوکامپ اکسون سلول‌های هرمی CA1 است که به ساختارهای مختلف مغزی از جمله سیتوم ارسال می‌شوند.^{۱۹}

آسیب شدید نورونی و افزایش دارک نورون‌ها در سلول‌های هرمی هیپوکامپ به ویژه در ناحیه CA1 و CA3 دیده شد. هرچند در ناحیه CA2 و DG نیز جمعیت دارک نورونی بیشتری در گروه HI+NS نسبت به گروه کنترل دیده شد. با این حال، تراکم نورونی بالا در ناحیه DG تشخیص دارک نورون‌ها را در این ناحیه سخت می‌کند. هرچند، تا کنون مطالعه‌ای درباره اثر ایسکمی هایپوکسیک در موشهای صحرائی بالغ بر جمعیت دارک نورونی در نواحی مختلف هیپوکامپ صورت نگرفته است، مطالعه اخیر نشان داد که احتمالاً نواحی مختلف هیپوکامپ نسبت به آسیب‌های ناشی از HI همانند سایر ضایعات مغزی می‌توانند حساسیت متفاوتی داشته باشند. در مطالعات انسانی دیده شده است که نوعی آسیب‌پذیری انتخابی نسبت به ایسکمی در نورون‌های ناحیه CA1 هیپوکامپ وجود دارد.^{۲۰} همچنین، تجمع بالای عنصر روی در میتوکندری نورون‌های ناحیه CA1 هیپوکامپ متعاقب ایسکمی مغزی منجر به اختلال در عملکرد میتوکندریایی این ناحیه و دژنراسیون نورونی

می‌گردد. با این حال، در سایر نواحی هیپوکامپ (به ویژه ناحیه CA3) این مکانیسم با شدت کمتری اتفاق می‌افتد.^{۲۱} ناحیه CA2 هیپوکامپ نقش قابل توجهی در حافظه اجتماعی دارد.^{۲۲} برخلاف ناحیه CA1، ناحیه CA2 انعطاف‌پذیری سیناپسی کمتر، قدرت بالا در بافر کردن مقادیر بیش از حد کلسیم ورودی که متعاقب ایسکمی در سلول‌های پیرامیدال هیپوکامپ اتفاق می‌افتد و مقاومت بیشتر در برابر مرگ سلولی از خود نشان می‌دهد. وجود پروتئین‌هایی مانند RGS14 و NECAB2 در ناحیه CA2 هیپوکامپ و بیان ژنی منحصر به فرد سلول‌های این ناحیه را از آسیب بیشتر از بقیه نواحی محافظت می‌کند.^{۲۳} نظیر آنچه در مطالعه حاضر نیز دیده شد.

وجود آرتیفکت‌های نورونی و جمعیت بالایی از نورون‌های متراکم در اکثر نواحی هیپوکامپ در گروه HI+NS نسبت به گروه کنترل نشان‌دهنده شدت آسیب سلولی و مرگ و میر ناشی از HI در هیپوکامپ بود. در ایسکمی هایپوکسیک مغزی یک سری از پروسه‌های پاتوفیزیولوژیک مانند فقدان انرژی، اسیدوز، سمیت تحریکی، سطوح افزایش یافته کلسیم درون سلولی، القای استرس اکسیداتیو و التهاب عصبی را باعث می‌شود که منجر به از دست رفتن نورون‌ها و ضایعات شدید نورولوژیک می‌گردد.^{۲۴} همچنین، در جریان ایسکمی ساختمان غشای سلولی آسیب می‌بیند و کمبود اکسیژن و سوستر در طول ایسکمی، آغازگر اثرات تخریبی ایسکمی در غشای غنی از چربی سلول‌های عصبی و آسیب هومئوستاتیک یونی و لیپولیز آنزیماتیک و در نتیجه تولید گونه‌های فعال اکسیژن می‌شود.^{۲۵}

هرچند، مطالعات متعددی نشان داده‌اند که مهارکننده‌های هیستون داستیلازی (HDACi) دارای اثرات حفاظت کننده عصبی و نورونژنیک در مدل‌های ایسکمی مغزی بالغین هستند.^{۲۶،۲۷} با این حال، اثر سدیم بوتیرات بر دانسیته سلولی نواحی مختلف هیپوکامپ و نیز ارزیابی دارک نورونی هیپوکامپ در مطالعه حاضر بررسی شد و نتایج نشان داد که همانند مطالعات قبلی سدیم بوتیرات قادر است از آسیب سلولی و تولید دارک نورون در هیپوکامپ تا حد زیادی جلوگیری به عمل آورد. با این حال، نتایج نسبتاً متفاوتی در ارزیابی دانسیته نورونی در نواحی مختلف هیپوکامپ و مشاهده نورون‌های آپوپتیک در این نواحی بدست آمد. هرچند، دانسیته نورونی در تمامی چهار ناحیه مورد بررسی

۳۰۰ میلی‌گرم سدیم بوتیرات نشانه‌های کاهش نوروپاتولوژیک هیپوکامپ را به همراه داشت. با این وجود، دوز ۳۰۰ میلی‌گرم نتیجه بهتری در پیشگیری از آسیب ناشی از HI در موش‌های صحرائی بالغ نشان داد.

ایسکمی و خون‌رسانی مجدد، باعث کاهش ATP و در نتیجه تولید گونه‌های فعال اکسیژن و باز شدن کانال‌های حساس به ATP میتوکندریایی می‌شود که این امر موجب فقدان شیب H^+ و K^+ میتوکندریایی شده و رهایش سیتوکروم C رخ می‌دهد که منجر به فعال شده کاسپاز ۳ می‌گردد. کاسپاز ۳، DNase را فعال کرده و سبب تخریب DNA و در نتیجه آپوپتوز می‌شود.^{۳۰} سدیم بوتیرات باعث بهبود فسفوریلاسیون اکسیداتیو و رونویسی پروتئین‌های دخیل در پاتوژنز بیماری هانتینگتون می‌شود. بنابراین، استفاده از این ماده به منظور بهبود بیماری‌های عصبی توصیه شده است.^{۳۱}

نتیجه‌گیری کلی

ایسکمی هایپوکسیک (HI) به صورت انتخابی باعث دژنره شدن نورون‌های ناحیه هیپوکامپ می‌گردد و بستن شریان کاروتید چپ و قرار دادن حیوان بالغ در محیط هیپوکسی ($O_2=7\%$) دانسیته دارک نورنی را در نواحی مختلف هیپوکامپ افزایش می‌دهد. با این حال، سدیم بوتیرات به ویژه در دوز حداکثر توانست از جمعیت دارک نورونی هیپوکامپ به طور قابل توجهی بکاهد و آسیب‌های نوروپاتولوژیک هیپوکامپ را کاهش دهد.

تشکر و قدردانی

نویسندگان بر خود واجب می‌دانند از زحمات آقای حبیب‌الله خدابنده کارشناس علوم جانوری دانشگاه آزاد اسلامی شیراز تقدیر به عمل آورند.

References

- Lotfi kashani F, Vaziri S, Zine el abidine S N, Zine el abidine S N. *Effectiveness of 1*. Miller C, Armonda R. Monitoring of cerebral blood flow and ischemia in the critically ill. *Neurocritical care*. 2014;21(2):121-8.
- Plow E, Sankarasubramanian V, Cunningham D, Potter-Baker K, Varnerin N, Cohen L, et al. Models to tailor brain stimulation therapies in stroke. *Neural plasticity*. 2016; 2016:4071620.
- Jiang X, Andjelkovic AV, Zhu L, Yang T, Bennett MVL,

هیپوکامپ متعاقب HI کاهش یافت، با این وجود، تنها در دو ناحیه CA1 و CA3 تعداد نورون‌های آپوپتیک افزایش قابل ملاحظه‌ای نسبت به گروه کنترل از خود نشان داد. همچنین، متعاقب تیمار با سدیم بوتیرات افزایش دانسیته نورونی در هر چهار ناحیه هیپوکامپ دیده شد. در حالی که کاهش قابل توجه دارک نورون‌ها تنها در نواحی CA1 و CA3 به چشم می‌خورد. این امر احتمالاً بدین معنی است که مکانیسم‌های دیگری نیز مانند نوروتزن در افزایش دانسیته نورونی در این نواحی دخیلند. سدیم بوتیرات دارای اثرات نوروتزنیک در ناحیه تحت گرانولی (SGZ) هیپوکامپ است و برخی از واسطه‌های ملکولی نظیر افزایش سطح فاکتور نوروتروفیک مغزی (BDNF) و فاکتور رشد عصبی (NGF) که بقای سلولی و تکوین نورونی را در سیستم عصبی تنظیم می‌کنند، در این رابطه دخالت دارند. سیگنال BDNF-TrkB در فرایند بقای سلولی ناشی از تجویز HDACi نقش مهمی دارد.^{۳۷} متعاقب تجویز HDACi مانند والپروئیک اسید، تریکوستاتین A و سدیم بوتیرات کاهش معنی‌دار تعداد میکروگلیا و یا سرکوب فعالیت آنها و نیز مهار مارکرهای التهابی که منجر به نتایج نوروپاتولوژیکی بهبود یافته‌ای می‌گردد، دیده شده است.^{۳۸}

جاورسکا و همکاران نشان دادند که تجویز ۵ روزه دوز ۳۰۰ میلی‌گرم سدیم بوتیرات در مدل HI نوزادی با کاهش بیان کمکاین CXCL10، ایتروکین ۱ بتا ($IL-1\beta$) و ژن COX-2 که در وقایع التهابی درگیرند، سبب بهبود آسیب مغزی می‌گردد.^{۲۹} در مطالعه وانگ و همکاران دیده شد که دوز ۱۰ میلی‌گرم سدیم بوتیرات، شدت آسیب سلولی هیپوکامپ را در مدل ایسکمی-ریپرفیوژن کاهش و بقای نورونی را افزایش داده است. در واقع، سدیم بوتیرات با کاهش بیان $IL-1\beta$ ، فاکتور نکروزدهنده توموری آلفا ($TNF-\alpha$) و $IL-8$ نقش منحصر به فردی در کاهش آسیب سلولی هیپوکامپ داشته است.^{۳۰} هرچند، مطالعه حاضر در دو دوز ۱۵۰ و

Chen J, et al. Blood-brain barrier dysfunction and recovery after ischemic stroke. *Prog Neurobiol*. 2018;163-164:144-71.

4. Chen C, Chu SF, Liu DD, Zhang Z, Kong LL, Zhou X, et al. Chemokines play complex roles in cerebral ischemia. *Neurochem Int*. 2018;112:146-58.

5. Sun MS, Jin H, Sun X, Huang S, Zhang FL, Guo ZN, et al. Free Radical Damage in Ischemia-Reperfusion Injury: An Obstacle in Acute Ischemic Stroke after

- Revascularization Therapy. *Oxid Med Cell Longev*. 2018;2018:3804979.
6. Gulati A. Endothelin Receptors, Mitochondria and Neurogenesis in Cerebral Ischemia. *Curr Neuropharmacol*. 2016;14(6):619-26.
 7. Yan RY, Wang SJ, Yao GT, Liu ZG, Xiao N. The protective effect and its mechanism of 3-n-butylphthalide pretreatment on cerebral ischemia reperfusion injury in rats. *Eur Rev Med Pharmacol Sci*. 2017;21(22):5275-82.
 8. Escobar I, Xu J, Jackson CW, Perez-Pinzon MA. Altered Neural Networks in the Papez Circuit: Implications for Cognitive Dysfunction after Cerebral Ischemia. *J Alzheimers Dis*. 2019;67(2):425-46.
 9. Rahaman P, Del Bigio MR. Histology of Brain Trauma and Hypoxia-Ischemia. *Acad Forensic Pathol*. 2018;8(3):539-54.
 10. Bagheri-Abassi F, Alavi H, Mohammadipour A, Motejaded F, Ebrahimzadeh-Bideskan A. The effect of silver nanoparticles on apoptosis and dark neuron production in rat hippocampus. *Iran J Basic Med Sci*. 2015;18(7):644-8.
 11. Lanza M, Campolo M, Casili G, Filippone A, Paterniti I, Cuzzocrea S, et al. Sodium Butyrate Exerts Neuroprotective Effects in Spinal Cord Injury. *Mol Neurobiol*. 2019 Jun;56(6):3937-47.
 12. Perego S, Sansoni V, Banfi G, Lombardi G. Sodium butyrate has anti-proliferative, pro-differentiating, and immunomodulatory effects in osteosarcoma cells and counteracts the TNF α -induced low-grade inflammation. *Int J Immunopathol Pharmacol*. 2018;32:394632017752240.
 13. Jaworska J, Zalewska T, Sypecka J, Ziemka-Nalecz M. Effect of the HDAC Inhibitor, Sodium Butyrate, on Neurogenesis in a Rat Model of Neonatal Hypoxia-Ischemia: Potential Mechanism of Action. *Mol Neurobiol*. 2019;56(9):6341-70.
 14. Ziemka-Nalecz M, Jaworska J, Sypecka J, Polowy R, Filipkowski RK, Zalewska T. Sodium Butyrate, a Histone Deacetylase Inhibitor, Exhibits Neuroprotective/Neurogenic Effects in a Rat Model of Neonatal Hypoxia-Ischemia. *Mol Neurobiol*. 2017;54(7):5300-18.
 15. Baghishani F, Mohammadipour A, Hosseinzadeh H, Hosseini M, Ebrahimzadeh-Bideskan A. The effects of tramadol administration on hippocampal cell apoptosis, learning and memory in adult rats and neuroprotective effects of crocin. *Metab Brain Dis*. 2018;33(3):907-16.
 16. Seghatoleslam M, Alipour F, Shafieian R, Hassanzadeh Z, Edalatmanesh MA, Sadeghnia HR, et al. The effects of *Nigella sativa* on neural damage after pentylene tetrazole induced seizures in rats. *J Tradit Complement Med*. 2015;6(3):262-8.
 17. Doyle KP, Simon RP, Stenzel-Poore MP. Mechanisms of ischemic brain damage. *Neuropharmacology*. 2008;55(3):310-8.
 18. Ziemka-Nalecz M, Janowska J, Strojek L, Jaworska J, Zalewska T, Frontczak-Baniewicz M, et al. Impact of neonatal hypoxia-ischaemia on oligodendrocyte survival, maturation and myelinating potential. *J Cell Mol Med*. 2018;22(1):207-22.
 19. Gonçalves JT, Schafer ST, Gage FH. Adult Neurogenesis in the Hippocampus: From Stem Cells to Behavior. *Cell*. 2016;167(4):897-914.
 20. Bartsch T, Döhring J, Reuter S, Finke C, Rohr A, Brauer H, et al. Selective neuronal vulnerability of human hippocampal CA1 neurons: lesion evolution, temporal course, and pattern of hippocampal damage in diffusion-weighted MR imaging. *J Cereb Blood Flow Metab*. 2015;35(11):1836-45.
 21. Yin HZ, Wang HL, Ji SG, Medvedeva YV, Tian G, Bazrafkan AK, et al. Rapid Intramitochondrial Zn²⁺ Accumulation in CA1 Hippocampal Pyramidal Neurons After Transient Global Ischemia: A Possible Contributor to Mitochondrial Disruption and Cell Death. *J Neuropathol Exp Neurol*. 2019; 78(7): 655-64.
 22. Gerber KJ, Dammer EB, Duong DM, Deng Q, Dudek SM, Seyfried NT, et al. Specific Proteomes of Hippocampal Regions CA2 and CA1 Reveal Proteins Linked to the Unique Physiology of Area CA2. *J Proteome Res*. 2019; 18(6):2571-84.
 23. Li S, Hafeez A, Noorulla F, Geng X, Shao G, Ren C, et al. Preconditioning in neuroprotection: From hypoxia to ischemia. *Prog Neurobiol*. 2017;157:79-91.
 24. Foreman B. The Pathophysiology of Delayed Cerebral Ischemia. *J Clin Neurophysiol*. 2016 Jun;33(3):174-82.
 25. Ziemka-Nalecz M, Zalewska T. Neuroprotective effects of histone deacetylase inhibitors in brain ischemia. *Acta Neurobiol Exp (Wars)*. 2014;74(4):383-95.
 26. Kim B, Hong J. An overview of naturally occurring histone deacetylase inhibitors. *Curr Top Med Chem*. 2015;14(24):2759-82.
 27. Lee HJ, Son Y, Lee M, Moon C, Kim SH, Shin IS, et al. Sodium butyrate prevents radiation-induced cognitive impairment by restoring pCREB/BDNF expression. *Neural Regen Res*. 2019;14(9):1530-5.
 28. Chen G, Ran X, Li B, Li Y, He D, Huang B, et al. Sodium Butyrate Inhibits Inflammation and Maintains Epithelium Barrier Integrity in a TNBS-induced Inflammatory Bowel Disease Mice Model. *EBioMedicine*. 2018;30:317-25.
 29. Jaworska J, Ziemka-Nalecz M, Sypecka J, Zalewska T. The potential neuroprotective role of a histone deacetylase inhibitor, sodium butyrate, after neonatal hypoxia-ischemia. *J Neuroinflammation*. 2017;14(1):34.
 30. Wang RX, Li S, Sui X. Sodium butyrate relieves cerebral ischemia-reperfusion injury in mice by inhibiting JNK/STAT pathway. *Eur Rev Med Pharmacol Sci*. 2019;23(4):1762-9.
 31. Naia L, Cunha-Oliveira T, Rodrigues J, Rosenstock TR, Oliveira A, Ribeiro M, et al. Histone Deacetylase Inhibitors Protect Against Pyruvate Dehydrogenase Dysfunction in Huntington's Disease. *J Neurosci*. 2017;37(10):2776-94.

Samira Sahraeian¹, Hana Rajabpour², Mohammad Amin Edalatmanesh^{3*}

¹ Department of Biology, College of Sciences, Shiraz

² Branch, Islamic Azad University, Shiraz, Iran

³ Department of Biology, College of Sciences, Shiraz Branch, Islamic Azad University, Shiraz, Iran

The Effect of Sodium Butyrate on Hippocampal Cell Damage and Apoptic Neurons Density in Cerebral Hypoxic-Ischemia Model

Received: 10 Jan. 2020 ; Accepted :30 Dec. 2021

Abstract

Introduction and aim: Histone deacetylase inhibitors (HDACi) have neuroprotective effects on amelioration of cerebral ischemic injuries. This study was investigated the effects of sodium butyrate (SB) as a HDACi hippocampal cell damage and neuronal/dark neuronal density in a rat cerebral hypoxic ischemia (HI) model.

Materials and Methods: In this experimental study, 40 male Wistar rats (weight: 210±10 gr) were randomly divided into 4 groups; control, HI+NS, HI+SB150 and HI+SB300. To induce The HI model after complete occlusion of the left carotid artery, animals were placed in a hypoxic chamber (containing 7.6% oxygen) for one hour. Twenty-four hours after surgery, SB was injected intraperitoneally for one week at doses of 150 and 300 mg / kg body weight. Then, the hippocampus was histopathologically studied. Cell density and neuronal dark density in the CA1, CA2, CA3 and dentate gyrus subareas were assessed by stereological method.

Results: Cell damage with increased dark neurons was observed in the different subareas of hippocampus in HI+NS group compared with the control group ($p<0.05$). However, treatment with SB dose-dependently reduced cell damage and increased neuronal density in all four different hippocampal subareas ($p<0.05$).

Conclusion: SB with its neuroprotective effects suppresses hippocampal neuron damage and production of apoptotic neurons in the cerebral HI model.

Keywords: Sodium butyrate, Hippocampus, Brain Ischemia, Rat

*Corresponding Author:

Department of Biology,
College of Sciences, Shiraz
Branch, Islamic Azad
University, Shiraz, Iran

Tel: 09396335040

E-mail: amin.edalatmanesh@gmail.com