

مهرنوش قوامی<sup>۱</sup>، مهرداد شریعتی<sup>۱</sup>،  
داوود مقدم نیا<sup>۲</sup>، مختار مختاری<sup>۱</sup>، سعید  
خاتم ساز<sup>۱</sup>

<sup>۱</sup>گروه زیست شناسی، واحد کازرون،  
دانشگاه آزاد اسلامی، کازرون، ایران  
<sup>۲</sup>گروه زیست شناسی، واحد شیراز، دانشگاه  
آزاد اسلامی، شیراز، ایران

## اثرات حفاظتی عصاره هیدروالکلی بخشهای هوایی ختمی بر علیه تغییرات فاکتورهای بیوشیمیایی و بافتی کبدی القا شده توسط کلرید کادمیوم در موشهای صحرائی نر

تاریخ دریافت مقاله: ۱۴۰۱/۲/۲۴؛ تاریخ پذیرش: ۱۴۰۱/۱۲/۱۴

### چکیده

**زمینه و هدف:** کلرید کادمیوم باعث ایجاد سوء عملکرد کبدی می گردد. در مطالعه جاری اثرات حفاظتی عصاره هیدروالکلی بخشهای هوایی گیاه ختمی بر علیه تغییرات فاکتورهای بیوشیمیایی و بافتی کبدی القا شده توسط کلرید کادمیوم در موشهای صحرائی نر مورد بررسی قرار گرفت.

**مواد و روش‌ها:** در این مطالعه تجربی ۵۶ موش صحرائی نر بالغ نژاد ویستار با وزن تقریبی  $10 \pm 200$  گرم به ۶ گروه ۹ تایی تقسیم شدند. گروه کنترل، گروه شاهد ۱: ۱/۲ ml آب مقطر به عنوان حلال دریافت کردند. گروه شاهد ۲: ۲ mg/kg کلرید کادمیوم بصورت درون صفاقی طی ۲۱ روز دریافت کردند. گروه های تجربی ۳ و ۴: ۱ و ۲ mg/kg کلرید کادمیوم بصورت درون صفاقی طی ۲۱ روز و سپس مقادیر ۴۵۰، ۱۵۰ و ۳۰۰ mg/kg عصاره هیدروالکلی بخشهای هوایی ختمی بصورت درون صفاقی طی ۳۰ روز دریافت کردند. در پایان دوره آزمایش وزن بدن و وزن کبد حیوانات اندازه گیری شدند. نمونه های خونی تهیه شده برای اندازه گیری سطوح آلبومین، بیلی روبین و پروتئین تام تست شدند. نمونه بافتی کبد بعد از رنگ آمیزی هماتوکسیلین-ئوزین از نظر آسیب شناسی مورد مطالعه قرار گرفتند.

**یافته ها:** میانگین وزن بدن در تمام گروه های تجربی نسبت به گروه دریافت کننده شاهد ۲ تغییر معنی داری نشان نداد. میانگین وزن کبد در تمام گروه های تجربی نسبت به گروه دریافت کننده شاهد ۲ افزایش معنی داری نشان داد. میانگین غلظت سرمی بیلی روبین در تمام گروه های تجربی نسبت به گروه دریافت کننده شاهد ۲ کاهش معنی داری نشان داد. میانگین غلظت آلبومین سرم در گروه تجربی دریافت کننده ۳ نسبت به گروه شاهد ۲ افزایش معنی داری نشان داد. میانگین غلظت آلبومین و پروتئین تام سرم در گروه تجربی دریافت کننده ۲ نسبت به گروه شاهد ۲ افزایش معنی داری نشان داد ( $P < 0.05$ ). در تمام گروههای تجربی بهبود تغییرات بافتی کبدی القا شده توسط کلرید کادمیوم گردید که این اثرات وابسته به دوز بود.

**نتیجه گیری:** احتمالاً عصاره هیدروالکلی بخشهای هوایی گیاه ختمی منجر به بهبود تغییرات فاکتورهای بیوشیمیایی و بافتی کبدی القا شده توسط کلرید کادمیوم در موشهای صحرائی نر می گردد.

**واژگان کلیدی:** بخش های هوایی گیاه ختمی، تغییرات فاکتورهای بیوشیمیایی، کلرید کادمیوم، موشهای صحرائی نر

نویسنده مسئول:  
گروه زیست شناسی، واحد شیراز، دانشگاه  
آزاد اسلامی، شیراز، ایران

۰۹۱۷۳۸۷۴۵۰۳

E-mail:  
davood.moghadamia@gmail.com

## مقدمه

کادمیوم یک ماده معدنی به رنگ سفید - نقره‌ای و یا پودر سفید - خاکستری می باشد.<sup>۱</sup> مطالعات نشان دادند که در معرض قرار گرفتن با کادمیوم به مدت ۲۲ روز منجر به تغییرات آسیب شناسی بافتی از جمله فقدان آرایش طبیعی بافت پارانشیمی و تولید واکنش‌های سیتوپلاسمی و نکروز و باز تولید سلولی و متراکم شدن عروق خونی و اختلال در کریستای میتوکندریایی و گلبولوس چربی و کاهش شدید گلیکوژن و رنگدانه های Lipofuscin و تشکیل فیبرهای کلاژنی در بافت کبد موش صحرایی می شود. این تغییرات سلولی ممکن است ناشی از مرگ سلولی برنامه ریزی شده و نکروز باشد.<sup>۲</sup>

مطالعات invitro در هپاتوسیت های موش سوری و انسان و موش صحرایی نشان داده اند که مرگ سلولی برنامه ریزی شده نقش مهمی در مسمومیت کبدی القا شده توسط کادمیوم دارد.<sup>۳</sup>

Pham و همکاران مسیرهای غیر وابسته با caspase واسطه شده با میتوکندری را در مرگ سلولی برنامه ریزی شده القا شده توسط کادمیوم در کشت اولیه هپاتوسیت های موش صحرایی پیشنهاد کردند. پیش درمانی با مهارکننده caspase از مرگ سلولی برنامه ریزی شده جلوگیری نمی کند.<sup>۴</sup>

کادمیوم باعث کاهش گلوکوتایون و مرگ سلولی برنامه ریزی شده در هپاتوسیت ها می گردد که دلالت بر اختلال در سیستم گلوکوتایون سلولی یک جزء کلیدی در مکانیزم صدمه کبدی القا شده توسط کادمیوم در سلولهای HepG2 و هپاتوسیت های اولیه موش صحرایی می گردد. کادمیوم فعالیت گلوکوتایون-S-ترانسفراز را در کبد کاهش می دهد.<sup>۵</sup> گیاه ختمی با نام علمی Alcearosea و نام عمومی Hollyhock از نواحی مدیترانه تا آسیای مرکزی در نواحی گرم جهان توزیع و پخش شده است.<sup>۶</sup> گل‌های آن دارای محدوده وسیعی از رنگ از سفید تا قرمز تیره شامل بنفش، زرد و پرتقالی است.<sup>۷</sup> از جمله ترکیبات موجود در بخش‌های هوایی گیاه ختمی کامپفرول، کوئرستین، آپی ژنین می‌باشد.<sup>۸</sup> دانه گیاه ختمی تغییرات پارامترهای بیوشیمیایی القا شده توسط جنتامایسین را بطور معنی‌داری پیشگیری می‌کند که بوسیله مشاهدات بافتی تایید گردید.<sup>۹</sup> عصاره ریشه گیاه ختمی به عنوان پیشگیری کننده برعلیه سنگهای کلیوی القا شده

توسط دی‌اتیل گلیکول در موشهای صحرایی عمل می‌کند.<sup>۱۰</sup> عصاره متانولی ریشه و ساقه گیاه ختمی دارای اثرات حفاظتی برعلیه مسمومیت کبدی القا شده توسط استامینوفن می‌باشد.<sup>۱۱</sup> عصاره گل ختمی باعث کاهش محتوی استروژن می‌گردد و این نتایج دلالت بر این دارد که عصاره گل ختمی بر متابولیسم استروئید تاثیر دارد.<sup>۱۲</sup> عصاره گل‌های ختمی سطوح گلوکز و تری گلیسرید سرم را بطور معنی داری کاهش می‌دهد.<sup>۱۳</sup> گیاه ختمی و بارهنگ تغییر شکل سلولهای نئوپلاستیک را از طریق مهار کیناز گیرنده فاکتور رشد اپیدرمی کاهش می‌دهد. این نتایج نشان داد که گیاه ختمی و بارهنگ ممکن است استراتژی خوبی برای شیمی درمانی باشد.<sup>۱۴</sup>

افزایش بیماری های مختلف کبدی مثل هپاتیت های ویروسی مزمن، استئاتوهپاتیت غیر الکلی، پارازیتها، اختلالات متابولیسمی مادرزادی، آسیب های کبدی در اثر مصرف الکل و سموم، در کل دنیا، درصد مرگ و میر در اثر فیروز و سیروز را بالا برده است.<sup>۱۵</sup> فیروز کبدی و مرحله انتهایی آن سیروز کبدی معمولا در همه بیماری های مزمن کبدی مشاهده می شود.<sup>۱۶</sup> امروزه تنها راه درمان سیروز، پیوند کبد است که به دلیل کمبود دهنده و وجود بیماری های قابل سرایت در اثر این پیوند به افراد و همچنین عود مجدد بیماری و از بین رفتن مجدد کبد، درصد درمان از این راه کمتر شده و دانشمندان برای یافتن راه های درمانی جدید به سمت درمان های ضد فیروزی متمایل شده‌اند.<sup>۱۷</sup> با توجه به شیوع بیماری کبدی و عوارض زیاد داروهای شیمیایی نیاز به داروهایی با حداقل عوارض و درجه اطمینان که بتوان از آنها استفاده کرد بیش از پیش احساس می‌شود و با توجه به عوارض جانبی کم عصاره هیدروالکلی بخشهای هوایی گیاه ختمی در این تحقیق به اثرات حفاظتی عصاره هیدروالکلی بخشهای هوایی گیاه ختمی برعلیه تغییرات فاکتورهای بیوشیمیایی و بافتی کبدی القا شده توسط کلرید کادمیوم در موش صحرایی نر پرداخته شده است.

## مواد و روش ها

## روش تهیه عصاره هیدروالکلی بخشهای هوایی گیاه ختمی

برای تهیه عصاره هیدروالکلی بخشهای هوایی گیاه ختمی (شامل ساقه، برگ و گل) از روش خیساندن استفاده شد. ابتدا بخشهای

هوایی گیاه ختمی را جداگانه شستشو و در سایه قرار داده تا خشک شوند. سپس جداگانه توسط آسیاب برقی به پودر تبدیل می گردند و جهت تهیه عصاره از روش پرکولاسیون استفاده می شود. در این روش ۵۰ گرم از پودرهای حاصل را درون ظروف دستگاه پرکولاسیون ریخته می شود. سپس به پودرهای موجود هیدروالکل ۷۰ درصد اضافه و به مدت ۷۲ ساعت در دمای آزمایشگاه نگهداری می شوند. بعد از ۷۲ ساعت شیر دستگاه پرکولاتور را باز کرده و قطره قطره عصاره ها را جمع آوری کرده و همزمان از بالا بوسیله قیف جداکننده قطره قطره محلول هیدروالکل اضافه می شود تا زمانی که عصاره های بدست آمده رنگی از گیاه نداشته باشند. آنگاه عصاره های بدست آمده را با دستگاه روتاری یا بن ماری در دمای ۵۰-۴۰ درجه سلسیوس تغلیظ کرده در ادامه برای اینکه عصاره ها کاملا خشک شوند به مدت ۲۴ ساعت در دستگاه دسیکاتور قرار داده می شوند. در مرحله بعد مقادیر مورد نظر از عصاره های خشک شده در آب مقطر حل شده تا غلظتهای مختلف بدست آید<sup>۱۸،۱۹</sup>.

### حیوانات مورد مطالعه

در این مطالعه از ۵۶ سرموش های صحرایی نر بالغ از نژاد Wistar با وزن تقریبی  $10 \pm 20$  گرم و در محدوده سنی ۳ - ۲/۵ ماه استفاده گردید. موش ها در قفس های نگهداری حیوانات از جنس پلی کربنات با ابعاد  $15 \times 25 \times 30$  سانتی متر و با سقف مشبک از جنس استیل نگهداری شدند. در هر کدام از قفس ها ۹ سر موش نگهداری می شدند. کف قفس ها توسط تراشه های چوب و خاک اره مفروش می شد. خاک اره های موجود در کف قفس هر روز یک بار تعویض و قفس ها هفته ای یکبار با آب و مواد ضد عفونی کننده شسته می شدند. در تمام طول مدت آزمایش موش ها در شرایط استاندارد با دمای ۲۲ - ۲۰ درجه سانتیگراد و با چرخه نوری ۱۲ ساعت روشنایی و ۱۲ ساعت تاریکی نگه داری شدند. تعویض هوای درون آزمایشگاه توسط یک دستگاه تهویه صورت می گرفت. آب و غذا در تمام طول دوره آزمایش بدون هیچ محدودیتی در اختیار حیوانات قرار می گرفت.

### تیمار حیوانات

حیوانات مورد استفاده در این پژوهش در ۶ گروه ۹ تایی به شرح زیر قرار داده شدند:

گروه کنترل: موشهای صحرایی مورد مطالعه هیچگونه دارو یا حلالی دریافت نکردند.

گروه شاهد ۱: موشهای صحرایی مورد مطالعه روزانه ۰/۲ میلی لیتر برکیلوگرم آب مقطر روزانه بصورت درون صفاقی به عنوان حلال دریافت کردند.

گروه شاهد ۲: موشهای صحرایی مورد مطالعه ۲ میلی گرم برکیلوگرم کلرید کادمیوم روزانه بصورت درون صفاقی دریافت به مدت ۲۱ روز دریافت کردند.

گروه تجربی ۱: موشهای صحرایی مورد مطالعه ابتدا ۲ میلی گرم برکیلوگرم کلرید کادمیوم روزانه بصورت درون صفاقی به مدت ۲۱ روز و سپس ۱۵۰ میلی گرم برکیلوگرم عصاره هیدروالکلی بخشهای هوایی گیاه ختمی روزانه بصورت درون صفاقی به مدت ۳۰ روز دریافت کردند.

گروه تجربی ۲: موشهای صحرایی مورد مطالعه ابتدا ۲ میلی گرم برکیلوگرم کلرید کادمیوم روزانه بصورت درون صفاقی به مدت ۲۱ روز و سپس ۳۰۰ میلی گرم برکیلوگرم عصاره هیدروالکلی بخشهای هوایی گیاه ختمی روزانه بصورت درون صفاقی به مدت ۳۰ روز دریافت کردند.

گروه تجربی ۳: موشهای صحرایی مورد مطالعه ابتدا ۲ میلی گرم برکیلوگرم کلرید کادمیوم روزانه بصورت درون صفاقی به مدت ۲۱ روز و سپس ۴۵۰ میلی گرم برکیلوگرم عصاره هیدروالکلی بخشهای هوایی گیاه ختمی روزانه بصورت درون صفاقی به مدت ۳۰ روز دریافت کردند<sup>۱۱،۲۰</sup>.

پس از پایان یافتن دوره تیمار حیوانات تحت تاثیر بیهوشی با کلروفورم قرار گرفتند. خونگیری از بطن چپ قلب به عمل آمد. نمونه های خونی بدست آمده به مدت ۲۰ دقیقه در شرایط آزمایشگاهی نگه داری شدند و به مدت ۲۰ دقیقه در دور ۲۰۰۰ در دقیقه سانتریفیوژ شدند. سپس سرم هر لوله جمع آوری شد<sup>۱۱</sup>.

### روش اندازه گیری فاکتورهای بیوشیمیایی سرم

است. در این پژوهش نتایج بدست آمده از آزمایشات انجام شده به همراه محاسبات آماری مربوطه در قالب جدول آورده شده اند.

### یافته‌ها

تاثیر عصاره هیدروالکلی بخش های هوایی ختمی بر میانگین وزن بدن موش های صحرائی تیمار شده با کلرید کادمیوم:

میانگین وزن بدن در گروه شاهد ۲ دریافت کننده کلرید کادمیوم در مقایسه با گروههای کنترل و شاهد ۱ در سطح  $P < 0.05$  اختلاف معنی داری نشان نداد (جدول ۱). میانگین وزن بدن در تمام گروه های تجربی دریافت کننده عصاره هیدروالکلی بخش های هوایی گیاه ختمی در مقایسه با گروه دریافت کننده کنترل و شاهد ۱ در سطح  $P < 0.05$  اختلاف معنی داری را نشان نداد (جدول ۱). میانگین وزن بدن در تمام گروه های تجربی دریافت کننده عصاره هیدروالکلی بخش های هوایی گیاه ختمی در مقایسه با گروه شاهد ۲ در سطح  $P < 0.05$  اختلاف معنی داری را نشان نداد (جدول ۱).

تاثیر عصاره هیدروالکلی بخش های هوایی ختمی بر میانگین وزن کبد موش های صحرائی تیمار شده با کلرید کادمیوم:

میانگین وزن کبد در گروه شاهد ۲ دریافت کننده کلرید کادمیوم در مقایسه با گروه کنترل و شاهد ۱ در سطح  $P < 0.05$  کاهش معنی داری نشان داد (جدول ۱). میانگین وزن کبد در تمام گروه های تجربی دریافت کننده عصاره هیدروالکلی بخش های هوایی گیاه ختمی در مقایسه با گروه های کنترل و شاهد ۱ در سطح  $P < 0.05$  تغییر معنی دار نشان نداد (جدول ۱). میانگین وزن کبد در تمام گروه های تجربی دریافت کننده عصاره هیدروالکلی بخش های هوایی گیاه ختمی در مقایسه با گروه شاهد ۲ در سطح  $P < 0.05$  افزایش معنی دار نشان داد (جدول ۱).

تاثیر عصاره هیدروالکلی بخش های هوایی ختمی بر میانگین غلظت آلبومین سرم موش های صحرائی تیمار شده با کلرید کادمیوم:

میانگین غلظت آلبومین سرم در گروه شاهد ۲ دریافت کننده کلرید کادمیوم در مقایسه با گروه کنترل و شاهد ۱ در سطح  $P < 0.05$  کاهش معنی داری نشان داد (جدول ۱). میانگین غلظت آلبومین سرم در گروه های تجربی ۱ و ۲ دریافت کننده عصاره هیدروالکلی بخش های هوایی گیاه ختمی در مقایسه با گروه های کنترل و شاهد ۱ در سطح  $P < 0.05$  کاهش معنی دار نشان داد (جدول ۱).

برای اندازه گیری پروتئین تام از روش بیوره استفاده گردید که در این آزمایش پروتئین ها در محیط قلیایی با یونهای مس و تارتارات تشکیل رنگ لاجوردی را سبب می شوند و شدت رنگ ایجاد شده متناسب با مقدار پروتئین تام در نمونه می باشد. برای اندازه گیری آلبومین از روش سبز برموکزول استفاده گردید که در این آزمایش آلبومین با برموکزول یک کمپلکس رنگی ایجاد می کند. شدت رنگ ایجاد شده متناسب با مقدار آلبومین در نمونه می باشد. برای اندازه گیری بیلی روبین معرف دی آزو (مخاوط نیتريت سدیم و اسید سولفانلیک) با بیلی روبین واکنش داده و ایجاد رنگ آزو را می کند که در PH قلیایی قرمز رنگ است. بیلی روبین مستقیم پس از ایجاد به رنگ صورتی در می آید ولی بیلی روبین تام با افزودن محلول تسریع کننده و در PH قلیایی سبزرنگ می گردد<sup>۲۲،۲۳</sup>. فاکتورهای بیوشیمیایی خون شامل آلبومین، بیلی روبین و پروتئین تام با استفاده از دستگاه اتوآنالایزر (Technicon RA-1000) اندازه گیری شدند.

### آزمایش های بافت شناسی

پس از کالبد شکافی حیوانات کبد آنها برداشته شد. در مرحله تثبیت بافتها در فرمالین بافر خنثی ۱۰ درصد تثبیت گردیدند. مرحله آنگیری به کمک الکل با غلظت های متفاوت (از کم به زیاد) صورت گرفت. مرحله شفاف سازی با قرار دادن بافت ها در دو ظرف حاوی زایلین صورت گرفت. در مرحله جایگزینی بافتها در سه ظرف حاوی پارافین مذاب (۶۵ درجه سانتی گراد) هر کدام یک ساعت قرار داده شدند. در مرحله قالب گیری از قطعات سالو کهارت استفاده شد. در مرحله مقطع گیری مقاطع بافتی به ضخامت ۴-۵ میکرون بریده شد و در مرحله رنگ آمیزی از رنگ هماتوکسیلین-انوزین استفاده گردید. تمام مطالعات بافتی زیر نظر پاتولوژیست صورت گرفت<sup>۲۴</sup>.

### آنالیز آماری

داده ها بر اساس برنامه ANOVA, SPSS18 و تست های Tukey تجزیه و تحلیل گردیدند. مرز استنتاج آماری برای بررسی اختلاف معنی دار میانگین بین گروه های تجربی مصرف کننده مقادیر مختلف داروی پریمیدون در سطح  $P \leq 0.05$  در مقایسه با گروه کنترل بوده

با گروه شاهد ۲ در سطح  $P < 0.05$  افزایش معنی دار نشان داد (جدول ۱).

تأثیر عصاره هیدروالکلی بخش های هوایی ختمی بر میانگین غلظت بیلی روبین سرم موش های صحرایی تیمار شده با کلرید کادمیوم:

میانگین غلظت بیلی روبین سرم در گروه شاهد ۲ دریافت کننده کلرید کادمیوم در مقایسه با گروه کنترل و شاهد ۱ در سطح  $P < 0.05$  افزایش معنی داری نشان داد (جدول ۱). میانگین غلظت بیلی روبین سرم در تمام گروه های تجربی دریافت کننده عصاره هیدروالکلی بخش های هوایی گیاه ختمی در مقایسه با گروه های کنترل و شاهد ۱ در سطح  $P < 0.05$  افزایش معنی دار نشان داد (جدول ۱). میانگین غلظت بیلی روبین سرم در تمام گروه های تجربی دریافت کننده عصاره هیدروالکلی بخش های هوایی گیاه ختمی در مقایسه با گروه شاهد ۲ در سطح  $P < 0.05$  کاهش معنی دار نشان داد (جدول ۱).

میانگین غلظت آلبومین سرم در گروه های تجربی ۳ دریافت کننده عصاره هیدروالکلی بخش های هوایی گیاه ختمی در مقایسه با گروه شاهد ۲ در سطح  $P < 0.05$  افزایش معنی دار نشان داد (جدول ۱).

تأثیر عصاره هیدروالکلی بخش های هوایی ختمی بر میانگین غلظت پروتئین تام سرم موش های صحرایی تیمار شده با کلرید کادمیوم:

میانگین غلظت پروتئین تام سرم در گروه شاهد ۲ دریافت کننده کلرید کادمیوم در مقایسه با گروه کنترل و شاهد ۱ در سطح  $P < 0.05$  کاهش معنی داری نشان داد (جدول ۱). میانگین غلظت پروتئین تام سرم در تمام گروه های تجربی دریافت کننده عصاره هیدروالکلی بخش های هوایی گیاه ختمی در مقایسه با گروه های کنترل و شاهد ۱ در سطح  $P < 0.05$  کاهش معنی دار نشان داد (جدول ۱). میانگین غلظت پروتئین تام سرم در گروه های تجربی ۲ دریافت کننده عصاره هیدروالکلی بخش های هوایی گیاه ختمی در مقایسه

جدول ۱- مقایسه میانگین وزن بدن، وزن کبد، پروتئین تام، آلبومین و بیلی روبین تام به دنبال دریافت عصاره هیدروالکلی بخش های هوایی گیاه ختمی با مقادیر مختلف در گروه های مورد آزمایش

گروه های آزمایش	وزن بدن (g) (X ± SEM)	وزن کبد (g) (X ± SEM)	آلبومین (mg/dl) (X ± SEM)	پروتئین تام (mg/dl) (X ± SEM)	بیلی روبین (mg/dl) (X ± SEM)
گروه کنترل	235.66±1.68	8.15±.12	4.92±.07	8.50±.12	.16±.00
گروه شاهد ۱	240.00±1.25	8.17±.11	4.91±.09	8.75±.12	.17±.00
گروه شاهد ۲	230.88±2.75	7.31±.16 <sup>a</sup>	3.92±.07 <sup>a</sup>	7.37±.16 <sup>a</sup>	.47±.01 <sup>a</sup>
گروه تجربی ۱	228.22±2.61	7.95±.09 <sup>b</sup>	4.06±.09 <sup>c</sup>	7.90±.16	.40±.01 <sup>bc</sup>
گروه تجربی ۲	240.55±1.16	8.12±.12 <sup>b</sup>	4.37±.10 <sup>c</sup>	8.34±.11 <sup>b</sup>	.35±.01 <sup>bc</sup>
گروه تجربی ۳	236.77±2.38	8.10±.11 <sup>b</sup>	4.78±.09 <sup>b</sup>	8.50±.12	.29±.00 <sup>bc</sup>

حرف a نشان دهنده اختلاف معنی دار گروه شاهد ۲ با گروه های کنترل و شاهد ۱ در سطح  $P < 0.05$ ، حرف b نشان دهنده اختلاف معنی دار گروه شاهد ۲ با گروه های تجربی در سطح  $P < 0.05$ ، حرف c نشان دهنده اختلاف معنی دار گروه کنترل و شاهد ۱ با گروه های تجربی در سطح  $P < 0.05$ ، می باشد.

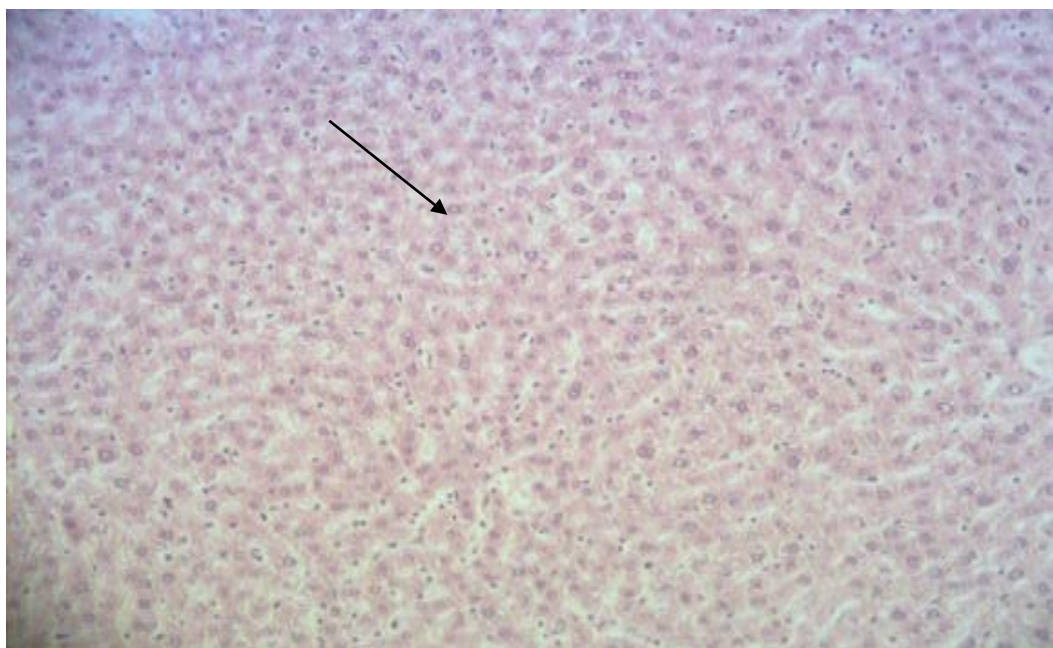
#### یافته های بافت شناسی کبد

شده و هسته مشخص می باشند. همچنین مقاطع بافتی در گروه شاهد ۲ دریافت کننده کلرید کادمیوم در مقایسه با گروه های کنترل و شاهد ۱ ایجاد نکروز، افزایش میتوز در سلولها، مرگ سلولی، التهاب میتوزی غیر طبیعی در فضای پورتال و هسته درشت را نشان داد.

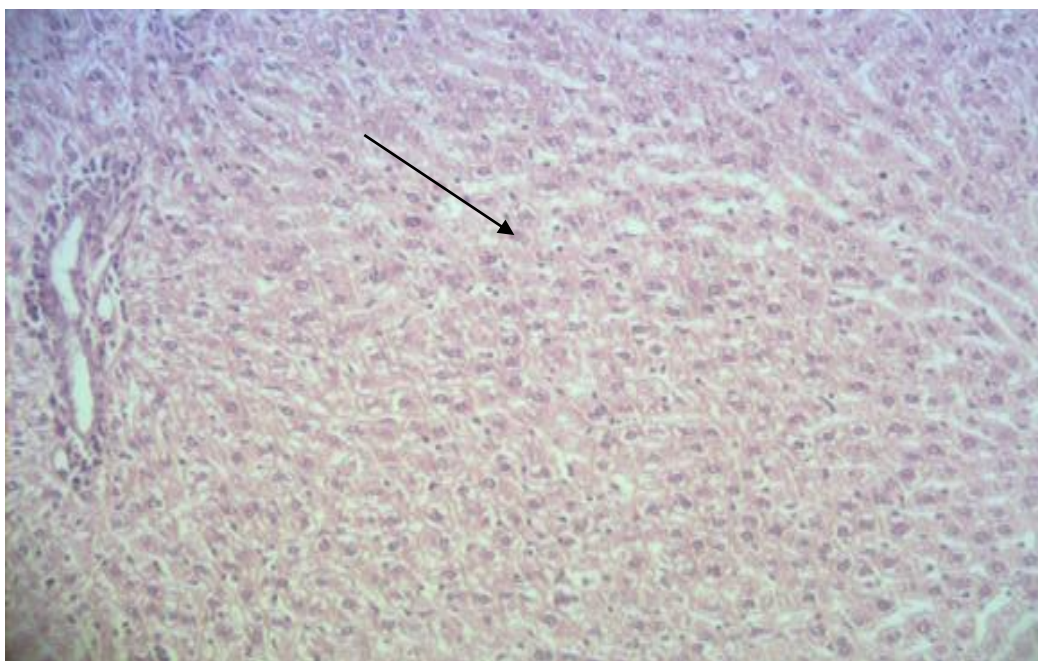
بررسی بافت شناسی در گروه های کنترل و شاهد نشان داد که بافت کبد دارای سلول های کبدی نرمال با سیتوپلاسم محافظت

سلولی و میتوز وجود نداشت و این اثرات وابسته به دوز بود. در گروه تجربی ۳ دریافت کننده کلرید کادمیوم و  $450 \text{ mg/kgBW}$  عصاره هیدروالکلی بخش های هوایی ختمی بافت کبد حالت نرمال را نشان داد.

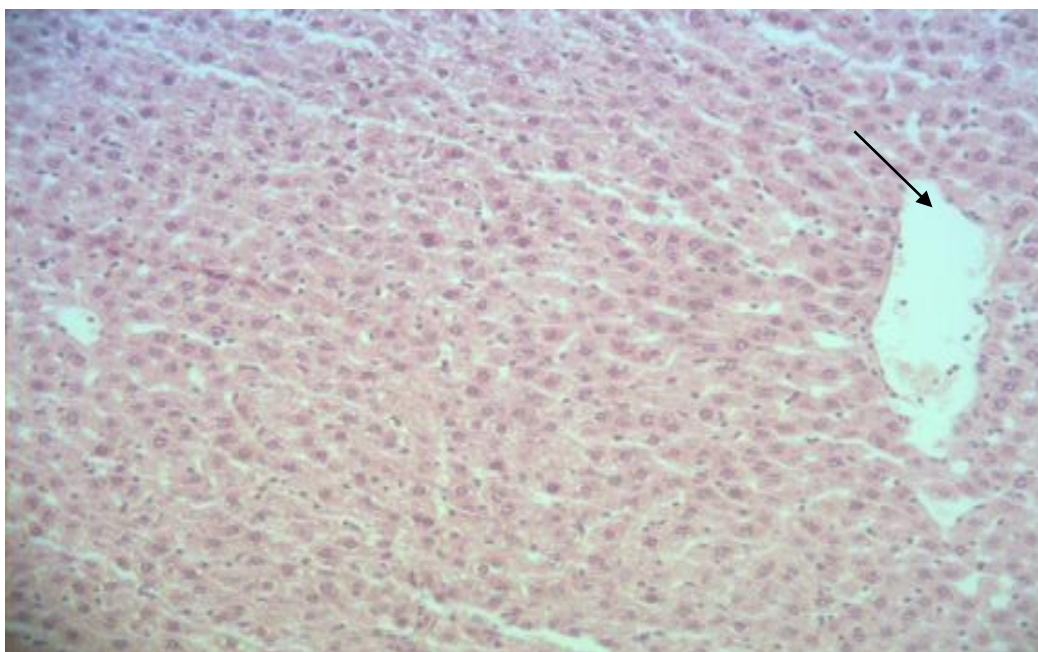
در گروه های تجربی ۱ و ۲ دریافت کننده کلرید کادمیوم و  $300 \text{ mg/kgBW}$  و  $150 \text{ mg/kgBW}$  عصاره هیدروالکلی بخش های هوایی ختمی در مقایسه با گروه شاهد ۲ دریافت کننده کلرید کادمیوم، آسیب وارده در اطراف وریدچه های مرکزی خفیف تر بوده و از نکروز سلولها جلوگیری شده ولی هسته سلولها هنوز درشت می باشد و مرگ



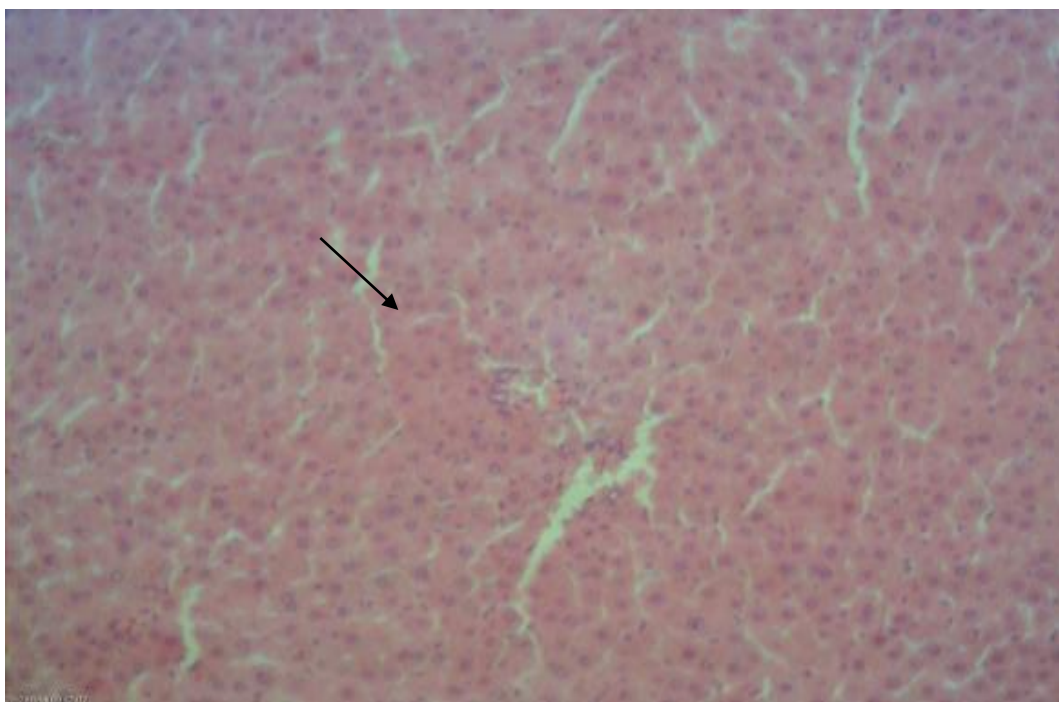
شکل ۱- فتومیکروگراف بافت کبد در گروه کنترل رنگ آمیزی هماتوکسیلین-ائوزین بزرگنمایی X10. در گروه کنترل سلول های کبدی طبیعی با سیتوپلاسم محافظت شده و هسته مشخص می باشند.



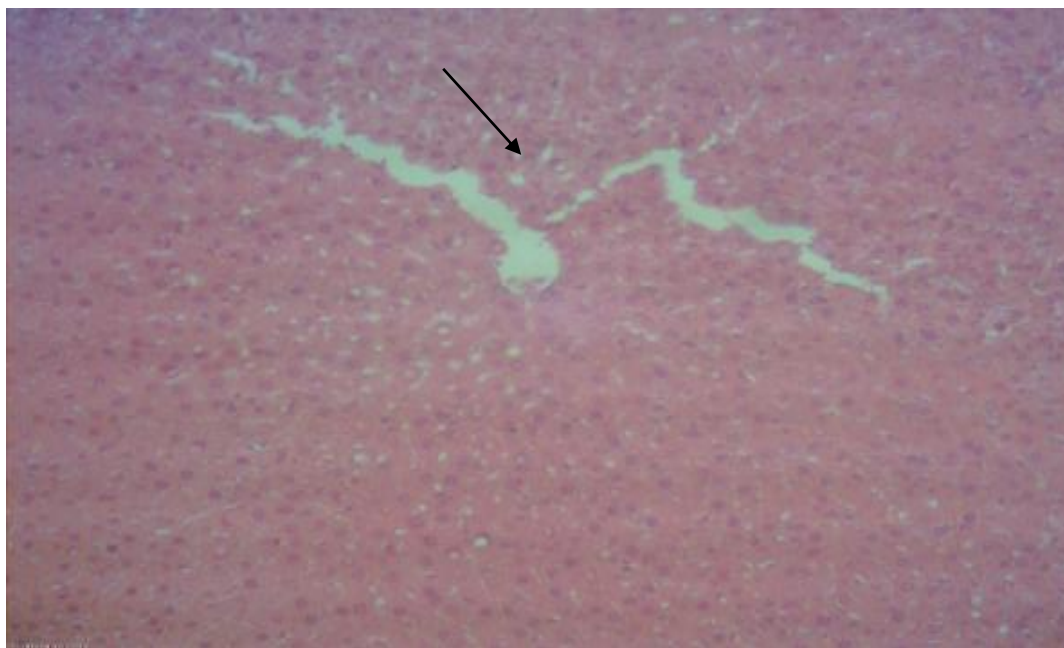
شکل ۲- فتومیکروگراف بافت کبد در گروه شاهد ۱ رنگ آمیزی هماتوکسیلین- ائوزین بزرگنمایی X10. در گروه شاهد سلول های کبدی طبیعی باسیتوپلاسم محافظت شده و هسته مشخص می باشند.



شکل ۳- فتومیکروگراف بافت کبد در گروه شاهد ۲ دریافت کننده کلرید کادمیوم رنگ آمیزی هماتوکسیلین- ائوزین بزرگنمایی X10. گروه شاهد ۲ دریافت کننده کلرید کادمیوم نکروزه، افزایش میتوز در سلولها، مرگ سلولی، التهاب میتوزی غیرطبیعی در فضای پورتال و هسته بزرگ شده را نشان داد.

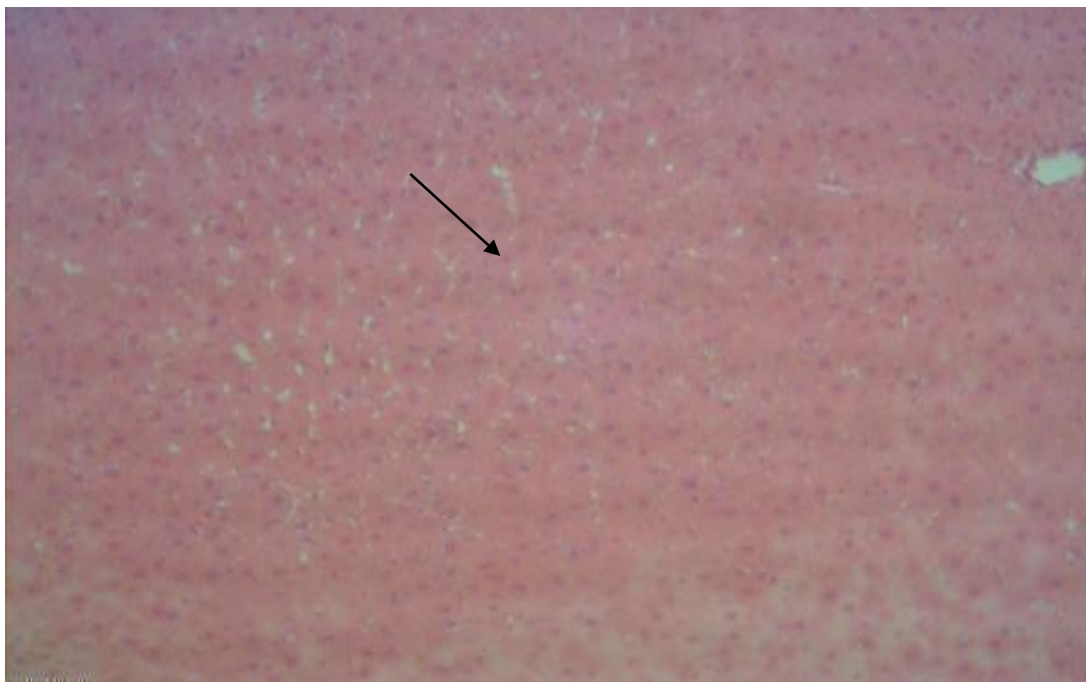


شکل ۴- فتومیکروگراف بافت کبد در گروه تجربی دریافت کننده کلرید کادمیوم و  $150 \text{ mg/kgBW}$  عصاره هیدروالکلی بخش های هوایی گیاه ختمی رنگ آمیزی هماتوکسیلین-انوزین بزرگنمایی  $\times 10$ . در این گروه از نکروز سلول ها جلوگیری شده ولی هسته سلول ها هنوز درشت می باشد ولی مرگ سلولی و میتوز وجود نداشت.



شکل ۵- فتومیکروگراف بافت کبد در گروه تجربی دریافت کننده کلرید کادمیوم و  $300 \text{ mg/kgBW}$  عصاره هیدروالکلی بخش های هوایی گیاه ختمی رنگ آمیزی هماتوکسیلین-انوزین بزرگنمایی  $\times 10$ . در این گروه از نکروز سلول ها جلوگیری شده ولی هسته سلول ها هنوز درشت می باشد ولی مرگ سلولی و میتوز وجود نداشت.





شکل ۶- فتومیکروگراف بافت کبد در گروه تجربی دریافت کننده کلرید کادمیوم و ۴۵۰mg/kgBW عصاره هیدروالکلی بخش های هوایی گیاه ختمی رنگ آمیزی هماتوکسیلین- ائوزین بزرگنمایی X10. این گروه بافت کبد نرمال را نشان داد.

عملکرد کبدی القا شده توسط کلرید کادمیوم می باشد. یافته های بافت شناسی کبد نیز این نتایج را تایید کرد.

در مطالعه Liaquat Hussian و همکاران در سال ۲۰۱۷ مشخص گردید که عصاره متانولی ریشه و ساقه گیاه ختمی دارای اثرات حفاظتی برعلیه مسمومیت کبدی القا شده توسط استامینوفن می باشد. عصاره متانولی ریشه و ساقه گیاه ختمی بطور معنی داری سطوح افزایش یافته آنزیم های کبدی را در طرح های وابسته به دوز در مقایسه با گروه موشهای درمان شده با استامینوفن کاهش داد. آزمایشات آسیب شناسی بافتی کبد نیز اثرات محافظتی عصاره متانولی ریشه و ساقه گیاه ختمی بر آنزیم های کبدی را حمایت کرد<sup>۱۱</sup> که با نتایج حاصل از این تحقیق همخوانی دارد.

از جمله ترکیبات موجود در بخش های هوایی گیاه ختمی کامپفرول می باشد. مطالعات مختلف اثرات حفاظتی کبدی کامپفرول را تایید کرده اند. در مطالعه Guo و همکاران در سال ۲۰۱۷ مشخص گردید که کامپفرول مرگ سلولی سلول های کارسینوما هیپاتوسلولار را از طریق مسیر پیام رسانی اتوفازای-CHO-استرس شبکه اندوپلاسمی القا می کند<sup>۲۵</sup>.

## بحث

میانگین وزن کبد در تمام گروه های تجربی دریافت کننده کلرید کادمیوم و عصاره هیدروالکلی بخش های هوایی گیاه ختمی در مقایسه با گروه دریافت کننده کلرید کادمیوم افزایش معنی داری را نشان داد. میانگین غلظت بیلی روبین سرم در تمام گروه های تجربی دریافت کننده کلرید کادمیوم و عصاره هیدروالکلی بخش های هوایی گیاه ختمی در مقایسه با گروه دریافت کننده کلرید کادمیوم کاهش معنی داری را نشان داد. میانگین غلظت آلبومین در گروه تجربی دریافت کننده کلرید کادمیوم و ۴۵۰mg/kgBW عصاره هیدروالکلی بخش های هوایی گیاه ختمی در مقایسه با گروه دریافت کننده کلرید کادمیوم افزایش معنی دار نشان داد. میانگین غلظت پروتئین تام سرم در گروه های تجربی دریافت کننده کلرید کادمیوم و ۳۰۰mg/kgBW عصاره هیدروالکلی بخش های هوایی گیاه ختمی در مقایسه با گروه دریافت کننده کلرید کادمیوم افزایش معنی دار نشان داد ( $P < 0.05$ ). که این نتایج دلالت بر اثر حفاظتی عصاره هیدروالکلی بخش های هوایی گیاه ختمی بر سوء

mRNA TLR4-MYD88-NFK-B تصحیح می کند. کوئرستین بیان mRNA و پروتئین گیرنده ۴ شبه (TLR-4)Toll و فاکتور نکروز کاپاB و سیتوکینین های مرتبط با التهاب IL-6 و IL-17 را مهار کرده ولی سطوح ایمنوگلوبین سلولی و پروتئین ۳ حاوی دو ماین موسین (Tim-3) را بطور تحریکی افزایش می دهد.<sup>۳۱</sup>

همچنین در مطالعه Kasmی و همکاران در سال ۲۰۱۷ مشخص گردید که کوئرستین در پیشگیری از صدمه کبدی القاشده توسط دیفنوکونازول موثر می باشد. هم القایی کوئرستین باعث بهبود پارامترهای بیوشیمیایی و بافتی شده و سطح MDA و تولید پروتئینهای اکسیداتی را کاهش داده و فعالیت آنزیم های آنتی اکسیدانی و سطح ویتامین C را افزایش می دهد و می تواند از این طریق اثرات حفاظتی خود را اعمال کند.<sup>۳۲</sup>

در مطالعه Yarahmadi و همکاران در سال ۲۰۱۷ مشخص گردید که القای آنتی اکسیدانت کوئرستین از استرس اکسیداتیو القاشده توسط نیکوتین در سلولهای کبدی HePG2 پیشگیری می کند. کوئرستین فعالیت سوپراکسید دیسموتاز و گلوکاتایون رودکتاز و محتوی گلوکاتایون را افزایش داد.<sup>۳۳</sup>

در مطالعه Maksymchuk و همکاران در سال ۲۰۱۷ مشخص گردید که کوئرستین از صدمه کبدی ناشی از دیابت نوع ۱ از طریق مهار سیتوکروم CYP2E1 جلوگیری می کند.<sup>۳۴</sup>

در مطالعه Eftekhari و همکاران در سال ۲۰۱۷ مشخص گردید که نانوذره کوئرستین دارای اثرات محافظت کنندگی کبدی بر علیه مسمومیت سلولی آفلاتوکسین B1 می باشد که این عمل را از طریق خنثی کردن رادیکال های آزاد اعمال می کند.<sup>۳۵</sup>

در مطالعه Zhang و همکاران در سال ۲۰۱۴ مشخص گردید که کوئرستین صدمه کبدی القاشده توسط تتراکلرید کربن را از طریق تصحیح صدمات استرسهای اکسیداتیو در شرایط *invivo* بهبود می بخشد. این اثر حفاظتی ممکن است که بوسیله ظرفیت آنتی اکسیدانی القاشده توسط کوئرستین ایجاد گردد. کوئرستین سطوح افزایش یافته ALT,AST بعد از دریافت تتراکلرید کربن را کاهش می دهد.<sup>۳۶</sup>

در مطالعه Peng و همکاران در سال ۲۰۱۷ مشخص گردید که کوئرستین دارای اثرات حفاظتی بر علیه صدمه کبدی القاشده توسط

علاوه بر این در مطالعه Harasstani و همکاران در سال ۲۰۱۷ مشخص گردید که کامپرفول و کریزین بصورت سینرژیک باعث بهبود حیات موش های عفونی می گردد. در این مطالعه مشخص گردید که کامپرفول دارای فعالیت آنتی اکسیدانی و ضد مرگ سلولی برنامه ریزی شده و ضد باکتریایی می باشد. کامپرفول و کریزین ترشح واسطه گره های پیش التهابی از جمله فاکتور نکروز توموری آلفا و پروستاگلندین E2 و نیتریک اکسید در سلولهای RAW264-7 القا شده توسط لیپولی ساکارید مهار می کند.<sup>۲۶</sup>

در مطالعه Guo و همکاران در سال ۲۰۱۶ مشخص گردید که کامپرفول مرگ سلولی برنامه ریزی را در سلول های کبدی HePG از طریق فعالیت مسیرهای استرس شبکه اندوپلاسمی القا می کند. مرگ سلولی برنامه ریزی شده القاشده توسط کامپرفول ممکن است از طریق مسیرهای استرس شبکه اندوپلاسمی عمل کند.<sup>۲۷</sup>

همچنین در مطالعه Wang و همکاران در سال ۲۰۱۵ مشخص گردید که کامپرفول دارای اثر حفاظت کنندگی کبدی بر علیه صدمه کبدی القا شده توسط الکل از طریق تصحیح فعالیت و بیان سیتوکروم CYP2E1 و تحریک سیستم آنتی اکسیدانی می باشد. موش های درمان شده با الکل دوزهای مختلف کامپرفول کاهش استرس اکسیداتیو و پراکسیداسیون لیپید را نشان دادند.<sup>۲۸</sup>

علاوه بر این در مطالعه Shakya و همکاران در سال ۲۰۱۴ مشخص گردید که کامپرفول دارای اثرات حفاظتی بر علیه استرس اکسیداتیو القاشده توسط الکل +PUFA می باشد.<sup>۲۹</sup>

در مطالعه Shin و همکاران در سال ۲۰۱۳ مشخص گردید که کامپرفول از مسمومیت کبدی واسطه شده توسط سیتوکروم CYP2E1 القاشده توسط داروهای ریفامپیسین و ایزونیازید جلوگیری می کند. کامپرفول باعث کاهش معنی دار فعالیت آنزیم های کبدی ALT,AST القا شده توسط ریفامپیسین و ایزونیازید می گردد و فعالیت سیتوکروم CYP2E1 را در موش مهار می کند.<sup>۳۰</sup>

از دیگر ترکیبات موجود در بخشهای هوایی گیاه ختمی کوئرستین می باشد. مطالعات مختلف اثرات حفاظتی کبدی کوئرستین را تایید کرده اند. در مطالعه Wei و همکاران در سال ۲۰۱۷ مشخص گردید که کوئرستین صدمه کبدی القاشده توسط تریپتولید را بوسیله تصحیح تعادل Th17/Treg از طریق مسیر

ضدمسمومیت کبدی آن می باشد) ضروری می باشد. در مطالعات بعدی لازم است که آنزیم های آنتی اکسیدانی کبدی و تغییرات ملکولی ژن های ایجادکننده مرگ سلولی نیز مورد بررسی قرار گیرد تا بتوان با قاطعیت بیشتری در مورد اثرات این گیاه بر بهبود مسمومیت کبدی موش صحرایی اظهار نظر کرد.

به طور کلی نتایج پژوهش حاضر نشان داد که عصاره هیدروالکلی بخش های هوایی گیاه ختمی در مدل های مبتلا به سوء عملکرد کبدی در موش های صحرایی موجب تغییرات مطلوب و سودمند می گردد. با انجام پژوهش های بیشتر در صورت تأیید نتایج فوق افزودن عصاره هیدروالکلی بخش های هوایی گیاه ختمی به رژیم غذایی افراد مبتلا به سوء عملکرد کبدی می تواند توصیه شود.

### سپاسگزاری

از همکاری صمیمانه معاونت پژوهشی دانشگاه آزاد کازرون تشکرو قدردانی به عمل می آید.

D-گالاتوزآمین و لیپوپولی ساکارید در موش از طریق مهار مسیر پیام رسانی MAPK,IKK/NF-KB می باشد<sup>۳۷</sup>.

Padama و همکاران در سال ۲۰۱۲ مشخص کردند کوئرستین، استرس های اکسیداتیو القاء شده توسط لیندان (گاما بنزن هگزاکلراید) را در کلیه و کبد در موشهای صحرایی نژاد ویستار اصلاح می کند. مصرف کوئرستین منجر به کاهش سطوح آنزیم های کبدی و بهبود علائم نارسایی کلیوی می گردد<sup>۳۸</sup>. کوئرستین صدمه کبدی القا شده توسط گلیکوزیدهای *Tripterygium* را احتمالاً از طریق کاهش استرس های اکسیداتیو و خواص ضدالتهابی اش بهبود می بخشد<sup>۳۹</sup>. همه این مطالعات نشان دهنده اثر حفاظتی کبدی کوئرستین می باشد.

به نظر می رسد که ترکیبات موجود در عصاره هیدروالکلی بخش های هوایی گیاه ختمی (کامپفرول و کوئرستین) از طریق خنثی کردن رادیکال های آزاد، تحریک فعالیت آنزیم های آنتی اکسیدانی و کاهش تولید سیتوکینین های التهابی دارای اثرات محافظتی بر مسمومیت کبدی القا شده توسط کلرید کادمیوم باشد. با این وجود تحقیقات بیشتری برای شناسایی و جداسازی ترکیبات فعال در عصاره بخش های هوایی گیاه ختمی ( که مسئول فعالیت

## References

- Renugadevi J, Prabu SM. Cadmium-induced hepatotoxicity in rats and the protective effect of naringenin. *Experimental and Toxicologic Pathology*. 2010 Mar 1;62(2):171-81.
- El-Sokary GH, Nafady AA, Shabash EH. Melatonin administration ameliorates cadmium-induced oxidative stress and morphological changes in the liver of rat. *Ecotoxicology and environmental safety*. 2010 Mar 1;73(3):456-63.
- Lasfer M, Vadrot N, Aoudjehane L, Conti F, Bringuier AF, Feldmann G, Reyl-Desmars F. Cadmium induces mitochondria-dependent apoptosis of normal human hepatocytes. *Cell biology and toxicology*. 2008 Jan;24(1):55-62.
- Pham TN, Marion M, Denizeau F, Jumarie C. Cadmium-induced apoptosis in rat hepatocytes does not necessarily involve caspase-dependent pathways. *Toxicology in vitro*. 2006 Dec 1;20(8):1331-42.
- Masella R, Di Benedetto R, Vari R, Filesi C, Giovannini C. Novel mechanisms of natural antioxidant compounds in biological systems: involvement of glutathione and glutathione-related enzymes. *The Journal of nutritional biochemistry*. 2005 Oct 1;16(10):577-86.
- Boulos L. *Flora of Egypt*, Al Hadara publishing, Egypt. 1999, 2:97.
- Bailey LH. *The standard cyclopedia of horticulture*, New York. The MacMillan Company, 2008; 1:92-95.
- Papiez M, Gancarczyk M, Bilińska B. The compounds from the hollyhock extract (*Althaea rosea* Cav. var. *nigra*) affect the aromatization in rat testicular cells in vivo and in vitro. *Folia histochemica et Cytobiologica*. 2002 Jan 1;40(4):353-9.
- Fahamiya N. Pharmacological, physicochemical and phytochemical investigation of *Althaea rosa*. *IJPRD*, 2011;4(03):129-140
- Ahmadi M, Rad AK, Rajaei Z, Hadjzadeh MA, Mohammadian N, Tabasi NS. *Alcea rosea* root extract as a preventive and curative agent in ethylene glycol-induced urolithiasis in rats. *Indian journal of pharmacology*. 2012 May;44(3):304.
- Liaqat Hussain, Muhammad Sajid Hamid Akash, Madeha Tahir, Kanwal Rehman, Khwaja Zafar Ahmed. Hepatoprotective effects of methanolic extract of *Alcea rosea* against acetaminophen-induced hepatotoxicity in mice. *Bangladesh Journal of Pharmacology*. 2014; Vol 9, No 3
- Papiez M. Histochemical changes in the Leydig cells of rats drinking the aqueous hollyhock extract. *Folia histochemica et cytobiologica*. 2001 Jan 1;39(2):219-20.
- Zhang Y, Jin L, Chen Q, Wu Z, Dong Y, Han L, Wang T.

- Hypoglycemic activity evaluation and chemical study on hollyhock flowers. *Fitoterapia*. 2015 Apr 1;102:7-14.
14. Choi ES, Cho SD, Shin J, Kwon KH, Cho NP, Shim JH. *Althaea rosea* Cavanil and *Plantago major* L. suppress neoplastic cell transformation through the inhibition of epidermal growth factor receptor kinase. *Molecular medicine reports*. 2012 Oct 1;6(4):843-7.
  15. Iredale JP. Cirrhosis: new research provides a basis for rational and targeted treatments. *Bmj*. 2003 Jul 17;327(7407):143-7.
  16. Friedman SL. 2003. Liver fibrosis-from bench to bedside. *J Hepatol*,38 suppl 1 : S 38-53.
  17. Bataller R, Brenner DA. Liver fibrosis. *J Clin Invest*. 2005; 115(2):209-18.
  18. Babri SH, Doosti MH, Fatehi L, Salari AA. The effects of *Scrophularia striata* extract on anxiety and depression behaviors in adult male mice. *Pharmaceutical Sciences*. 2012;18(2):133-40.
  19. Sanaei B, Behnam-Rasouli M, Mahdavi-Shahri N, Rakhshandeh H, Ataei-Nakhaei S. Comparative study of the effects of passiflora and diazepam during pregnancy on the neocortical neuronal density in newborn Wistar rats. *Journal of North Khorasan University of Medical Sciences*. 2012 Dec 10;4(3):381-9.
  20. Deveci E, Deveci S. The Effects of Cadmium Chloride on the Oesophagus of Rats. *International Journal of Morphology*. 2011 Sep 1;29(3).
  21. Haghighijoo SA, Shariati M, Mokhtari M, Moghadamnia D. Effect of diazinon on functional tests and liver tissue alterations in adult rats. *Journal of Gorgan University of Medical Sciences*. 2019 Mar 10;21(1):38-45.
  22. Mostafavi Pour Z, Zal F, Monabati and Vessal M. Protective effects of a combination of quercetin and vitamin E against cyclosporine A-induced oxidative stress and hepatotoxicity in rats. *Hepathol Res*. 2008;38(4):385-92.
  23. Atef M. Al-Attar. Attenuating effect of Ginkgo biloba Leaves extract on liver fibrosis induced by thioacetamide in mice. *J Biomed Biotechnol*. 2012;2012:761450.
  24. Alkiyumi SS, Abdullah MA, Alrashdi AS, Salama SM, Abdelwahab SI, Hadi AH. *Ipomoea aquatica* extract shows protective action against thioacetamide-induced hepatotoxicity. *Molecules*. 2012;17(5):6146-55.
  25. Guo H, Lin W, Zhang X, Zhang X, Hu Z, Li L, Duan Z, Zhang J, Ren F. Kaempferol induces hepatocellular carcinoma cell death via endoplasmic reticulum stress-CHOP-autophagy signaling pathway. *Oncotarget*. 2017 Oct 10;8(47):82207.
  26. Harasstani OA, Tham CL, Israf DA. Kaempferol and chrysin synergies to improve septic mice survival. *Molecules*. 2017 Jan;22(1):92.
  27. Guo H, Ren F, Zhang LI, Zhang X, Yang R, Xie B, Li Z, Hu Z, Duan Z, Zhang J. Kaempferol induces apoptosis in HepG2 cells via activation of the endoplasmic reticulum stress pathway. *Molecular medicine reports*. 2016 Mar 1;13(3):2791-800.
  28. Wang J, Miao M, Zhang Y, Liu R, Li X, Cui Y, Qu L. Quercetin ameliorates liver injury induced with Tripterygium glycosides by reducing oxidative stress and inflammation. *Canadian Journal of Physiology and Pharmacology*. 2015;93(6):427-33.
  29. Shakya G, Manjini S, Hoda M, Rajagopalan R. Hepatoprotective role of kaempferol during alcohol-and  $\Delta$ PUFA-induced oxidative stress. *Journal of basic and clinical physiology and pharmacology*. 2014 Feb 1;25(1):73-9.
  30. Shih TY, Young TH, Lee HS, Hsieh CB, Hu OY. Protective effects of kaempferol on isoniazid-and rifampicin-induced hepatotoxicity. *The AAPS journal*. 2013 Jul;15(3):753-62.
  31. Wei CB, Tao K, Jiang R, Zhou LD, Zhang QH, Yuan CS. Quercetin protects mouse liver against triptolide-induced hepatic injury by restoring Th17/Treg balance through Tim-3 and TLR4-MyD88-NF- $\kappa$ B pathway. *International immunopharmacology*. 2017 Dec 1;53:73-82.
  32. Kasmi S, Bkhairia I, Harrabi B, Mnif H, Marrakchi R, Ghozzi H, Kallel C, Nasri M, Zeghal K, Jamoussi K, Hakim A. Modulatory effects of quercetin on liver histopathological, biochemical, hematological, oxidative stress and DNA alterations in rats exposed to graded doses of score 250. *Toxicology mechanisms and methods*. 2018 Jan 2;28(1):12-22.
  33. Yarahmadi A, Zal F, Bolouki A. Protective effects of quercetin on nicotine induced oxidative stress in 'HepG2 cells'. *Toxicology mechanisms and methods*. 2017 Oct 13;27(8):609-14.
  34. Maksymchuk O, Shysh A, Rosohatska I, Chashchyn M. Quercetin prevents type 1 diabetic liver damage through inhibition of CYP2E1. *Pharmacological Reports*. 2017 Dec 1;69(6):1386-92.
  35. Eftekhari A, Ahmadian E, Panahi-Azar V, Hosseini H, Tabibiazar M, Maleki Dizaj S. Hepatoprotective and free radical scavenging actions of quercetin nanoparticles on aflatoxin B1-induced liver damage: in vitro/in vivo studies. *Artificial cells, nanomedicine, and biotechnology*. 2018 Feb 17;46(2):411-20.
  36. Zhang JQ, Shi L, Xu XN, Huang SC, Lu B, Ji LL, Wang ZT. Therapeutic detoxification of quercetin against carbon tetrachloride-induced acute liver injury in mice and its mechanism. *Journal of Zhejiang University Science B*. 2014 Dec;15(12):1039-47.
  37. Peng Z, Gong X, Yang Y, Huang L, Zhang Q, Zhang P, Wan R, Zhang B. Hepatoprotective effect of quercetin against LPS/d-GalN induced acute liver injury in mice by inhibiting the IKK/NF- $\kappa$ B and MAPK signal pathways. *International immunopharmacology* 2017 Nov 1;52:281-9.
  38. Padma VV, Baskaran R, Roopesh RS, Poornima P. Quercetin attenuates lindane induced oxidative stress in wistar rats. *Molecular biology reports*. 2012 Jun 1;39(6):6895-905.
  39. Wang J, Miao M, Zhang Y, Liu R, Li X, Cui Y, Qu L. Quercetin ameliorates liver injury induced with Tripterygium glycosides by reducing oxidative stress and inflammation. *Canadian Journal of Physiology and Pharmacology* 2015;93(6):427-33.

Mehrnosh Ghavami<sup>1</sup>, Mehrdad Shariati<sup>1</sup>, Davood Moghadamnia<sup>2\*</sup>, Mokhtar Mokhtari<sup>1</sup>, Saeed Khatamsaz<sup>1</sup>

<sup>1</sup> 1. Department of Biology, Kazerun Branch, Islamic Azad University, Kazerun, Iran

<sup>2</sup> 2. Department of Biology, Shiraz Branch, Islamic Azad University Shiraz, Iran

## Protective effects of hydroalcoholic extract of *Alcea rosea* aerial parts against changes in biochemical factors and hepatic tissue induced by cadmium chloride in male rats

Received: 14 May 2022 ; Accepted: 5 Mar 2023

### Abstract

**Background:** Cadmium chloride causes liver dysfunction. In the present study, the protective effects of hydroalcoholic extract of aerial parts of *Alcea rosea* against changes in biochemical factors and hepatic tissue induced by cadmium chloride in male rats were investigated.

**Methods:** In this experimental study, 56 adult male Wistar rats weighing approximately 200±10 g were divided into 6 groups of 9. The control group, The sham group 1 received 0.2 ml distilled water as solvent. The sham group 2 received 2 mg/ kg of cadmium chloride intraperitoneally for 21 days. Experimental groups 1, 2 and 3: 2 mg / kg cadmium chloride intraperitoneally for 21 days and then 450 and 300,150 mg / kg hydroalcoholic extracts of aerial parts of *Alcea rosea* received intraperitoneally for 30 days. At the end of the experiment, the body weight and liver weight of the animals were measured. Blood samples were taken to measure albumin, bilirubin and total protein levels. Liver tissue samples were studied pathologically after hematoxylin-eosin staining.

**Results:** The mean body weight in all experimental groups did not show significant changes compared to the sham group2. The mean liver weight in all experimental groups showed a significant increase compared to the sham group2. Mean serum bilirubin concentration in all experimental groups showed a significant decrease compared to the sham group2. The mean serum albumin concentration in the experimental group receiving 3 showed a significant increase compared to the sham group2. Mean serum albumin and total protein concentrations in the experimental group receiving 2 showed a significant increase compared to the sham group2 (P <0.05). In all experimental groups, the improvement of hepatic tissue changes induced by cadmium chloride was dose-dependent.

**Conclusion:** It is possible that the hydroalcoholic extract of the aerial parts of *Alcea rosea* improves the changes in biochemical factors and hepatic tissue induced by cadmium chloride in male rats.

**Keywords:** Aerial parts of *Alcea rosea*, Changes in biochemical factors, Cadmium chloride, Male rats

**\*Corresponding Author:**

Department of Biology,  
Shiraz Branch, Islamic Azad  
University Shiraz, Iran

09173874503

E-mail:

davood.moghadamnia@gmail.com