

گزارش یک مورد لنفوم هوچکین با تظاهر اولیه پورپورای هنوخ شوئن لاین در یک کودک

صباح حقی^۱، رضا ارجمند^{۲*}، مهری غلامی^۳

^۱ استادیار خون و سرطان کودکان، گروه اطفال، دانشکده پزشکی، دانشگاه علوم پزشکی البرز، کرج، ایران

^{۲*} استادیار بیماریهای عفونی کودکان، گروه اطفال، دانشکده پزشکی، دانشگاه علوم پزشکی البرز، کرج، ایران

^۳ پزشک عمومی، واحد توسعه تحقیقات بالینی امام علی، دانشگاه علوم پزشکی البرز، کرج، ایران

تاریخ دریافت مقاله: ۱۴۰۰/۹/۲۴؛ تاریخ پذیرش: ۱۴۰۱/۵/۴

چکیده

لنفوم هوچکین یکی از اقسام شایع لنفوم در کودکان و نوجوانان محسوب می‌شود که معمولاً با آدنوپاتی های پابرجا در ناحیه سر و گردن که به درمان آنتی بیوتیکی پاسخ نمی‌دهند، مشخص می‌شود. در موارد نادر تظاهر اولیه این بدخیمی در کودکان، به صورت سندرومهای پارائتوپلاستیک، ایمونولوژیک و واسکولیتی می‌باشد. در اینجا ما پسر ۱۳ ساله ای را معرفی می‌کنیم که لنفوم هوچکین در وی در ابتدا به صورت پورپورای هنوخ شوئن لاین تظاهر پیدا کرد و منجر به مراجعه بیمار به مراکز درمانی گشت.

کلمات کلیدی: لنفوم هوچکین، پورپورای هنوخ شوئن لاین، واسکولیت

نویسنده مسئول:

استادیار بیماریهای عفونی کودکان، گروه اطفال، دانشکده پزشکی، دانشگاه علوم پزشکی البرز، کرج، ایران

۰۹۱۲۸۵۹۷۶۴۴

E-mail: r.arjmand30@yahoo.com

مقدمه

پورپورای هنوخ شوئن لاین Henoch-Schonlein purpura (HSP)، شایعترین سندرم واسکولیتی در اطفال است که به علت التهاب در عروق کوچک ایجاد می‌شود. در این بیماری عموماً عروق پوست، کلیه‌ها و روده‌ها درگیر می‌شوند و گاه موجب افیوژن در مفصل می‌گردد. با وجود این که درگیری پوست عموماً خطرناک نیست ولی یکی از مهم‌ترین شاخص‌ها در HSP دیده شدن پورپورا در پوست نواحی باسن و اندام تحتانی می‌باشد.^{۱-۳}

بدخیمی‌های سلول‌های رده لنفوئیدی از انواع بدون علامت بالینی واضح تا انواعی بسیار تهاجمی را شامل می‌شوند. بدخیمی‌های رده لنفوئید عموماً به صورت لوسمی (درگیری اولیه مغز استخوان و خون) یا لنفوم (تومور توپر سیستم ایمنی و غدد لنفاوی) بروز می‌کند.^۴

در اوایل قرن بیستم لنفوم‌های هوچکین به علت داشتن سلول‌های رید اشترنبرگ از لنفوم‌های غیر هوچکین افتراق داده شدند. با پیشرفت علم ایمونولوژی و افزایش دانش بشر از مولکول‌های سطحی سلول‌های ایمنی تعریف دقیق‌تری از این بدخیمی ارائه شد. علاوه بر حضور سلول‌های رید اشترنبرگ، از مشخصات ایمونوفنوتایپی نوع کلاسیک لنفوم هوچکین بیان آنتی ژنهای CD30 و اغلب CD15 روی سطح سلول‌های تومور می‌باشد.^۵

لنفوم هوچکین ۵ تا ۶ درصد کل بدخیمی‌ها و ۴۰ درصد کل لنفوم‌ها در دوران کودکی را به خود اختصاص می‌دهد. این بدخیمی بیشتر کودکان پسر را درگیر می‌کند. در کشور‌های توسعه یافته این بیماری بیشتر در سنین نوجوانی دیده می‌شود و بروز بیماری با افزایش سن کاهش و بعد از ۵۰ سالگی مجدداً افزایش می‌یابد.^{۶،۷}

این بیماری اولین سرطانی است که به کمک رادیوتراپی به تنهایی یا با استفاده از چند داروی شیمی‌درمانی درمان شد. درمان هوچکین یکی از موفقیت‌آمیزترین تجارب انکولوژی به شمار می‌رود.^{۸-۹}

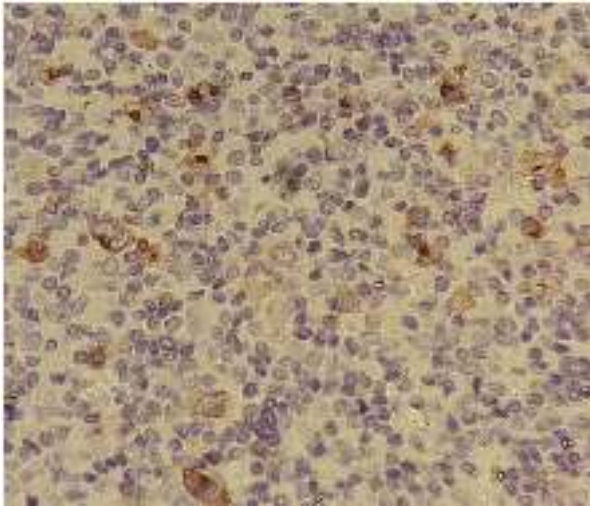
شایع‌ترین تظاهر بالینی بیماری آدنویاتی مقاوم به درمان آنتی‌بیوتیکی در ناحیه گردن یا مדיاستن می‌باشد. این آدنویاتی می‌تواند با علائم بالینی همچون تنگی نفس، سرفه، درد قفسه سینه و سندرم ورید اجوف فوقانی همراه باشد. سندروم ورید اجوف فوقانی یکی از اورژانس‌های پزشکی است و می‌تواند جان بیمار را تهدید کند.

علائم B یکی دیگر از شایع‌ترین علائم در این بدخیمی می‌باشد. سندروم‌های پارائتوپلاستیک و ایمونولوژیکی همچون پورپورای ترومبوسیتوپنیک با واسطه ایمنی، آنمی همولیتیک خود ایمن و سندروم نفروتیک بیشترین همراهی را با لنفوم هوچکین دارند. از آن جایی که پروگنوز بیماری که درمان دریافت می‌کنند بسیار بهتر از بیماری است که به هر علتی درمان نشده اند، گزارش و شناخت هرچه بیشتر تظاهرات بالینی نادر ضروری به نظر می‌رسد. تاکنون موارد بسیار نادری از همراهی HSP و لنفوم هوچکین در کودکان و نوجوانان گزارش شده است.^{۱۰-۱۲}

معرفی بیمار

بیمار پسر نوجوان ۱۳ ساله ای بود که با علائم عفونت دستگاه تنفسی فوقانی به بخش اورژانس مراجعه و تحت درمان آنتی‌بیوتیکی بطور سرپایی قرار گرفت. پس از گذشت پنج روز، بیمار به علت ظهور پورپورای قابل لمس با ارجحیت در اندام تحتانی به همراه درد شکم و مفاصل به بیمارستان مراجعه کرد. درآزمایشات اولیه، platelet count=250×109/L، تست‌های های انعقادی طبیعی، ESR=80mm/hr و CRP=139.7 mg/L گزارش شدند. همچنین آزمایشات روماتولوژیک طبیعی بودند (FANA=0.2, Anti ds DNA=2.7 U/ml). بر اساس علائم و آزمایشات برای بیمار مشاوره روماتولوژی درخواست شد و با تشخیص پورپورای هنوخ شوئن لاین تحت درمان قرار گرفت. راش‌های پوستی رفع شدند اما درد شکمی بهبود نیافت و ESR بیمار همچنان بالا بود.

با توجه به دردهای شکمی، کاهش وزن و ESR بالا جهت بررسی بیماری التهابی روده Inflammatory Bowel Disease (IBD) بیمار به متخصص گوارش اطفال ارجاع داده شد. در بررسی‌های گوارشی IBD تایید نشد و بیمار با توجه به کاهش وزن پیشرونده و ESR بالا برای بررسی بیشتر به انکولوژیست اطفال ارجاع داده شد. در زمان ارجاع به درمانگاه انکولوژی با توجه به وجود لنفادنوپاتی‌های کوچک دو طرفه گردنی رادیوگرافی قفسه سینه درخواست شد که لنفادنوپاتی پاراهیلار و پاراتراکتال گزارش گردید. به منظور بررسی‌های بیشتر برای بیمار سی‌تی اسکن ریه، گردن، شکم و لگن با کنتراست انجام شد. در این بررسی‌ها، توده مדיاستن قدامی



شکل ۲: بررسی ایمونوهیستوشیمی که با توجه به مثبت بودن CD30 نشان دهنده لنفوم هوچکین کلاسیک است

نتیجه گیری و بحث

لنفوم هوچکین بدخیمی سلول های مراکز زایای B است که سیستم رتیکولاندوتلیال و لنفاتیک را درگیر می کند. درمان این لنفوم یکی از موفقیت های طب نوین به شمار می رود. تشخیص بموقع این بدخیمی می تواند بار و آسیب های وارده به جامعه را کاهش دهد^{۱۱}. بروز لنفوم هوچکین دارای دو پیک سنی یکی در نوجوانی و دیگری در بزرگسالی است. از این رو تاکنون تحقیقات فراوانی برای گزارش تظاهرات بالینی این بیماری در سنین کودکی و نوجوانی به انجام رسیده است. این تحقیقات می تواند ظن بالینی و کمک به تشخیص زودرس برای این بدخیمی را در مواردی که علائم غیر اختصاصی وجود دارد ایجاد کند^{۱۲}.

HSP یک واسکولیت عروق کوچک با واسطه IgA است که می تواند پوست، مفاصل، دستگاه گوارش و کلیه ها را درگیر کند^{۱۵}. اگرچه در اغلب موارد هیچ عامل اتیولوژیکی برای HSP یافت نمی شود ولی در برخی بیماران ارتباطاتی با عفونت های باکتریال و مصرف برخی داروها دیده شده است. همچنین گزارشات از بروز HSP در همراهی با کارسینوماهای برونشیل و پروستاتیک وجود دارد^{۱۶،۱۷}.

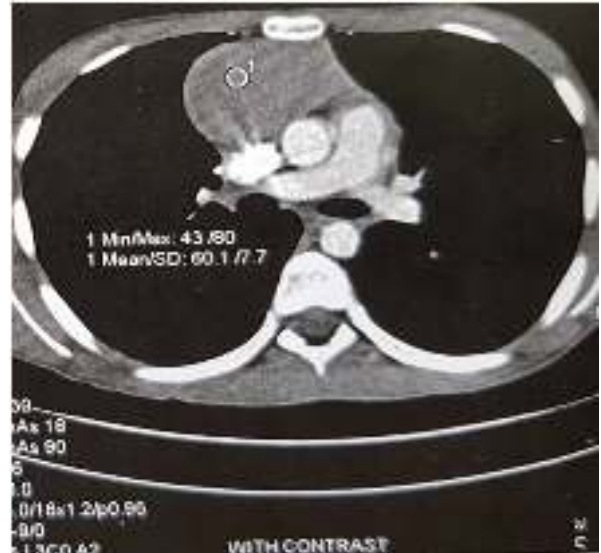ممکن است در مواردی که HSP در همراهی با بدخیمی ایجاد می شود، خود تومور مسبب تحریک آنتی ژنی باشد که منجر به

و میانی با اندازه ۸ در ۴/۳ سانتی متر و توده هایی با اندازه کمتر از ۸ میلی متر در ناحیه پارا آئورتیک، بدون شواهدی از هپاتواسپلنومگالی و نیز چند توده با اندازه کمتر از ۱۳ میلی متر در دو طرف گردن مشاهده شد (شکل ۱).

با توجه به توده مدیاستن بیوپسی تحت گاید سی تی انجام شد که گزارش پاتولوژی نشان دهنده لنفوم هوچکین بود. در بررسی Immunohistochemistry (IHC) با توجه به منفی بودن مارکر های CD30، CD79a، CD20 و مثبت بودن تشخیص لنفوم هوچکین کلاسیک داده شد (شکل ۲).

جهت Staging، اسپیراسیون مغز استخوان انجام و جهت فلوسیتومتری ارسال گردید که لوکمی و متاستاز سلولهای لنفوم به مغز استخوان رد شد.

با در نظر داشتن مرحله IIB بر اساس طبقه بندی Ann Arbor برای بیمار، پروتکل درمانی وینکریستین، اتوپوزاید، پردنیزون، دوکسوروبیسین (OEPA) + سیکلوفسفامید، وینکریستین، پروکاربازین، پردنیزون (COPP) انتخاب شد^{۱۴}.



شکل ۱: سی تی اسکن ریه با کنتراست که نشان دهنده توده مدیاستن قدامی و میانی است (با اندازه ۸ در ۴/۳ سانتی متر)

لاین می‌تواند مرتبط با لنفوم باشند. احتمالاً در این بیمار لنفوم هوچکین محرک ایجاد واکنش های ایمنولوژیکی بوده که منجر به ایجاد HSP شده است. بنابراین در صورت بروز HSP در سنینی که شیوع کمتری انتظار می‌رود یا در صورت عدم رفع کامل علائم به همراهی لنفوم با این بیماری باید توجه شود.

ملاحظات اخلاقی

رضایت نامه کتبی از والدین بیمار اخذ گردیده و همچنین در این گزارش اصول محرمانگی اطلاعات شخصی بیمار رعایت شده است.

تقدیر و تشکر

نویسندگان مراتب تقدیر و تشکر خود را از واحد توسعه تحقیقات بالینی مرکز آموزشی درمانی امام علی دانشگاه علوم پزشکی البرز، جهت پشتیبانی و همکاری اعلام می‌دارند.

واکنش کمپلکس های ایمنی می‌شود و این کمپلکس های ایمنی در گردش، در بیماران مبتلا به بدخیمی یافت شده اند^{۱۹}.

گزارشاتی از همراهی HSP و لنفوما در بزرگسالان وجود دارد. یک مورد از این موارد در سال ۲۰۱۲ گزارش شد که مربوط به یک مرد ۵۷ ساله بود. تب دو هفته ای، تعریق شبانه و راش های پورپوریک در اندام های فوقانی و تحتانی و درگیری کلیه از علائم بیمار بود که تحت بررسی قرار گرفت و در بیوپسی پوست واسکولیت لکوسیتوکلستیک گزارش شد. به علت اسپلنومگالی و لنفادنوپاتی ژنرالیزه، بررسی های تکمیلی و بیوپسی از غدد لنفاوی انجام شد و تشخیص لنفوما برای بیمار گذاشته شد^{۲۰}.

همچنین مورد مشابه از همراهی HSP و لنفوم هوچکین در سال ۱۹۸۸ در یک مرد ۳۹ ساله گزارش شده است. در سال ۲۰۲۱ نیز در یک مرد ۸۴ ساله همراهی HSP با لنفوم اربیت گزارش شده است^{۲۱}.

این مطالعه نشان داد که بیماری هایی مانند پورپورای هنوخ شوئن

References

- Saulsbury, F.T., Henoch-Schönlein purpura. Current opinion in rheumatology, 2010. 22(5): p. 598-602.
- Gardner-Medwin JM, Dolezalova P, Cummins C, Southwood TR. Incidence of Henoch-Schönlein purpura, Kawasaki disease, and rare vasculitides in children of different ethnic origins. Lancet. 2002 Oct 19;360(9341):1197-202.
- Trapani S, Micheli A, Grisolia F, Resti M, et al. Henoch Schonlein purpura in childhood: epidemiological and clinical analysis of 150 cases over a 5-year period and review of literature. Semin Arthritis Rheum. 2005 Dec;35(3):143-53.
- Harrison, T.R., et al., Principles of internal medicine. Academic Medicine, 1962. 37(11): p. 1246.
- Sherief LM, Elsafy UR, Abdelkhalek ER, Kamal NM, et al. Hodgkin lymphoma in childhood: clinicopathological features and therapy outcome at 2 centers from a developing country. Medicine (Baltimore). 2015 Apr;94(15):e670.
- Hartmann S, Goncharova O, Portyanko A, Sabattini E, et al. CD30 expression in neoplastic T cells of follicular T cell lymphoma is a helpful diagnostic tool in the differential diagnosis of Hodgkin lymphoma. Mod Pathol. 2019 Jan;32(1):37-47.
- Castellino SM, Geiger AM, Mertens AC, Leisenring WM, et al. Morbidity and mortality in long-term survivors of Hodgkin lymphoma: a report from the Childhood Cancer Survivor Study. Blood. 2011 Feb 10;117(6):1806-16.
- Girinsky T, van der Maazen R, Specht L, Aleman B, et al. Involved-node radiotherapy (INRT) in patients with early Hodgkin lymphoma: concepts and guidelines. Radiother Oncol. 2006 Jun;79(3):270-7.
- Biggi A, Gallamini A, Chauvie S, Hutchings M, et al. International validation study for interim PET in ABVD-treated, advanced-stage Hodgkin lymphoma: interpretation criteria and concordance rate among reviewers. J Nucl Med. 2013 May;54(5):683-90.
- Devita VT Jr, Serpick AA, Carbone PP. Combination chemotherapy in the treatment of advanced Hodgkin's disease. Ann Intern Med. 1970 Dec;73(6):881-95.
- Donaldson SS, Link MP, Weinstein HJ, Rai SN, et al. Final results of a prospective clinical trial with VAMP and low-dose involved-field radiation for children with low-risk Hodgkin's disease. J Clin Oncol. 2007 Jan 20;25(3):332-7.
- Punnett A, Tsang RW, Hodgson DC. Hodgkin lymphoma across the age spectrum: epidemiology, therapy, and late effects. Semin Radiat Oncol. 2010 Jan;20(1):30-44.

13. Winterbauer RH, Belic N, Moores KD. Clinical interpretation of bilateral hilar adenopathy. *Ann Intern Med.* 1973 Jan;78(1):65-71.
14. Baez F, Ocampo E, Conter V, Flores A, et al. Treatment of childhood Hodgkin's disease with COPP or COPP-ABV (hybrid) without radiotherapy in Nicaragua. *Ann Oncol.* 1997 Mar;8(3):247-50.
15. Gottlieb, A.J. Allergic purpura. In: Williams, W.J., Beutler, E., Ersley, A. & Lichman, M.A. (eds) *Haematology*, 3rd Edition, McGraw-Hill, New York, 1986, pp. 1371-1377.
16. Mitchell DM, Hoffbrand BI. Relapse of Henoch-Schönlein disease associated with lung carcinoma. *J R Soc Med.* 1979 Aug;72(8):614-5.
17. Maurice, T.R. Carcinoma of bronchus presenting with Henoch-Schönlein purpura. *Br Med J.* 1978 Sep 16;2(6140):831.
18. Arpels C, Southam CM. Cytotoxicity of sera from healthy persons and cancer patients. *Int J Cancer.* 1969 Jul 15;4(4):548-59.
19. Costanza ME, Pinn V, Schwartz RS, Nathanson L. Carcinoembryonic antigen-antibody complexes in a patient with colonic carcinoma and nephrotic syndrome. *N Engl J Med.* 1973 Sep 6;289(10):520-2.
20. Jean-Pierre Ng, John M, E.M. Chalmers, R.B. Hogg, et al. Henoch-Schonlein purpura and Hodgkin's disease. *Postgraduate Medical Journal* (1988) 64, 881-882.
21. Bian Y, Oropesa S, Idowu OO, Kudose S, Husain S, Bhagat G, Winn BJ. Henoch-Schönlein Purpura Associated With Diffuse Large B-cell Lymphoma of the Orbit. *Ophthalmic Plast Reconstr Surg.* 2021 Mar-Apr 01;37(2):e47-e50.

Sabaha Haghi¹, Reza Arjmand^{2*}, Mehri Gholami³

¹ Assistant Professor of Pediatric Hematology and Oncology, Department of Pediatrics, School of Medicine, Alborz University of Medical Sciences, Karaj, Iran

² Assistant Professor of Pediatric Infectious Disease, Department of Pediatrics, School of Medicine, Alborz University of Medical Sciences, Karaj, Iran

³ Clinical Research Development Unit of Imam Ali Hospital, Alborz University of Medical Sciences, Karaj, Iran

A Case Report of Hodgkin's lymphoma with Early Manifestation of Henoch-Schonlein Purpura in a Child

Received: 15 Dec 2021 ; Accepted: 26 Jul 2022

Abstract

Hodgkin's lymphoma is one of the most common types of lymphoma among children, usually characterized by persistent head and neck adenopathies that are unresponsive to antibiotic treatment. In rare cases, the primary manifestation of this malignancy includes paraneoplastic, immunological, and vasculitic syndromes in children. Here, we introduce a 13-year-old boy, and Hodgkin's lymphoma was initially manifested as Henoch-Schonlein purpura and eventually led to his hospitalization.

Keywords: Hodgkin's lymphoma, Henoch-Schonlein purpura, Vasculitis

*Corresponding Author:

Assistant Professor of Pediatric Infectious Disease, Department of Pediatrics, School of Medicine, Alborz University of Medical Sciences, Karaj, Iran

Tel: 09128597644
E-mail: r.arjmand30@yahoo.com