

مهناز دهقانی<sup>۱</sup>، مهرداد شریعتی<sup>۲\*</sup>

<sup>۱</sup> کارشناسی ارشد فیزیولوژی جانوری، گروه زیست شناسی، واحد کازرون، دانشگاه آزاد اسلامی، کازرون، ایران.  
<sup>۲</sup> دانشیار، گروه زیست شناسی، واحد کازرون، دانشگاه آزاد اسلامی، کازرون، ایران.

## اثر حفاظتی کورکومین بر تغییرات غلظت سرمی هورمون های LH,FSH، تستوسترون و بافت بیضه القاشده توسط متوترکسات در موش صحرائی نر بالغ

تاریخ دریافت مقاله: ۱۴۰۱/۴/۲۵؛ تاریخ پذیرش: ۱۴۰۲/۲/۱۲

### چکیده

**زمینه و هدف:** کورکومین دارای فعالیت های آنتی اکسیدانی و ضد التهابی است. هدف از این پژوهش بررسی اثر حفاظتی کورکومین بر تغییرات غلظت سرمی هورمون های LH,FSH، تستوسترون و بافت بیضه القاشده توسط متوترکسات در موش صحرائی نر بالغ بود.

**مواد و روش‌ها:** در این مطالعه تجربی ۳۰ سر موش صحرائی نر بالغ از نژاد ویستار با وزن تقریبی ۲۶۰-۲۳۰ گرم به ۶ گروه ۵ تایی تقسیم شدند. گروه کنترل، گروه شاهد: ۱ میلی لیتر آب مقطر به عنوان حلال، گروه تجربی ۱: متوترکسات (۵ میلی گرم بر کیلوگرم)، گروه تجربی ۲: کورکومین (۴۰۰ میلی گرم بر کیلوگرم)، گروه تجربی ۳: متوترکسات (۵ میلی گرم بر کیلوگرم) + کورکومین (۲۰۰ میلی گرم بر کیلوگرم)، گروه تجربی ۴: متوترکسات (۵ میلی گرم بر کیلوگرم) + کورکومین (۴۰۰ میلی گرم بر کیلوگرم). پس از ۲۸ روز تیمار به صورت تزریق گاوژ، خون گیری مستقیم از قلب جهت اندازه گیری غلظت سرمی هورمون های LH,FSH و تستوسترون انجام شد. بیضه ها خارج و تغییرات بافتی بعد از رنگ-آمیزی هماتوکسیلین-ائوزین مورد بررسی قرار گرفت. نتایج داده ها بر اساس آزمون آنالیز واریانس یک طرفه (ANOVA) و تست Tukey تجزیه و تحلیل شد.

**یافته‌ها:** در گروه دریافت کننده متوترکسات نسبت به گروه های کنترل و شاهد سطح هورمون تستوسترون، تعداد اسپرماتوگونی، اسپرماتوسیت، اسپرم و لیدینگ کاهش و سطح سرمی LH,FSH به طور معنی داری افزایش یافت. در گروه های دریافت کننده متوترکسات + کورکومین، کورکومین توانست اثرات نامطلوب ایجاد شده توسط متوترکسات را جبران کند ( $P < 0.05$ ).

**نتیجه گیری:** کورکومین قادر است تغییرات غلظت سرمی تستوسترون، LH,FSH و بافت بیضه القاشده توسط متوترکسات را در موش های صحرائی نر بالغ بهبود بخشد.

**واژه‌های کلیدی:** کورکومین، متوترکسات، تستوسترون، بیضه، موش صحرائی نر بالغ

\*نویسنده مسئول:

دانشیار، گروه زیست شناسی، واحد کازرون، دانشگاه آزاد اسلامی، کازرون، ایران

۰۹۳۹۱۰۵۵۴۹۵

mehradsahariati@hotmail.com

## مقدمه

متوترکسات (۴-آمینو-۱۰-متیل فولیک اسید، MTX)، آنالوگ و آنتاگونیست اسید فولیک، معمولاً در درمان طیف گسترده ای از بیماری های بدخیم و غیر بدخیم استفاده می شود.<sup>۱</sup> متوترکسات که در ابتدا به عنوان یک داروی ضد سرطان ساخته شد، در حال حاضر اولین خط داروهای ضد روماتیسمی اصلاح کننده بیماری (DMARDs) در درمان آرتریت روماتوئید (RA)، آرتریت ایدیوپاتیک نوجوانان و پسوریازیس است و در بیماری های التهابی روده، اسکروزیس، واسکولیت، لوپوس اریتماتوز سیستمیک و سایر بیماری های بافت همبند و پیوند به دلیل فعالیت های ضد التهابی و تعدیل کننده ایمنی مفید است.<sup>۲،۳</sup> متوترکسات یک داروی ضد فولیات است که سنتز و ترمیم DNA و تکثیر سلولی را مهار می کند.<sup>۴،۵</sup>

دوز بالای متوترکسات می تواند عوارض جانبی مختلفی ایجاد کند، از جمله آسیب کلیه، سرکوب میلوئید، موکوزیت، سمیت عصبی و سمیت کبدی، که باعث عوارض قابل توجه و تاخیر در درمان می شود و منجر به پیامدهای ضد سرطانی ضعیف می شود.<sup>۶</sup> تحقیقات نشان داده اند که متوترکسات باعث افزایش سطح مالون دی آلدئید و تعداد سلول های آپوپتوز در بیضه می شود و منجر به القای صدمه بیضه در موشهای صحرایی می گردد.<sup>۷</sup>

مطالعات نشان داده اند که متوترکسات منجر به کاهش تعداد و تحرک اسپرم، سطوح گلوکوتایون پراکسیداز، سوپراکسید دیسموتاز و فعالیت های کاتالاز می گردد در حالی که سطح بیان مالون دی آلدئید، فاکتور نکروز تومور- $\alpha$ ، اینترلوکین- $\beta 1$  و کاپا فاکتور B هسته ای افزایش می یابد. علاوه بر این، متوترکسات منجر به آسیب به ساختار لوله های منی ساز می گردد.<sup>۸</sup> تحقیقات نشان داده اند که متوترکسات، سطوح مالون دی آلدئید، وضعیت اکسیدان تام و وضعیت آنتی اکسیدانی تام سرم را بالاتر می برد، در حالی که سطوح کاتالاز، میلوپراکسیداز و تستوسترون سرم کاهش می یابد.<sup>۹</sup>

بسیاری از مطالعات نقش آنتی اکسیدان های طبیعی را در بهبود عوارض جانبی متوترکسات مورد بحث قرار دادند.<sup>۱۰</sup> کورکومین استخراج شده از ادویه غذایی زردچوبه، به طور تاریخی در غذای آسیایی و طب سنتی استفاده می شود.<sup>۱۱</sup> کورکومین و دو ترکیب

مرتبط با آن، یعنی دمتوکسی کورکومین و بیس دمتوکسی کورکومین (کورکومینوئیدها) متابولیت های ثانویه اصلی *Curcuma longa* و سایر گونه های *Curcuma* هستند. کورکومین معمولاً به عنوان عامل رنگ و همچنین افزودنی غذا استفاده می شود.<sup>۱۲</sup>

تحقیقات گسترده در نیم قرن گذشته نشان داده است که کورکومین می تواند مسیرهای سیگنال دهی سلولی متعدد را تعدیل کند. آزمایشات بالینی گسترده در ربع قرن گذشته به فارماکوکینتیک، ایمنی و کارایی این ماده غذایی در برابر بیماری های متعدد در انسان پرداخته است. برخی از اثرات امیدوارکننده در بیماران مبتلا به بیماری های التهابی مختلف از جمله سرطان، بیماری های قلبی عروقی، آرتریت، بیماری کرون، بیماری روده تحریک پذیر، پانکراتیت و زخم معده، التهاب معده، پسوریازیس، سندرم حاد کرونری، آترواسکلروز، دیابت، نفروپاتی دیابتی، بتا تالاسمی، میکروآنژیوپاتی دیابتی، نفریت لوپوس، بیماری های کلیوی و سندرم نقص ایمنی اکتسابی مشاهده شده است.<sup>۱۳</sup>

کورکومین دارای اثرات دارویی متنوع از جمله ضد سرطان، آنتی اکسیدان، ضد دیابت، ضد التهاب، تعدیل کننده ایمنی، محافظ کبد، تنظیم کننده چربی، ضد افسردگی و ضد آرتریت است. بسیاری از مطالعات سلولی و تجربی فواید کورکومین را در درمان سرطان خون گزارش کرده اند.<sup>۱۴</sup>

مطالعات نشان داده اند که نانو کریستال های کورکومین می تواند یک عامل شیمی درمانی امیدوارکننده باشد که می تواند کاربرد بالقوه ای در حفظ باروری مردان داشته باشد. تحقیقات نشان داده اند که نانو کریستال های کورکومین سمیت بیضه ناشی از سیکلوفسفامید را در موش کاهش می دهند.<sup>۱۵</sup> در مطالعه دیگری مشخص شد که کورکومین دارای یک اثر محافظتی قوی در برابر نقص های اسپرمزایی ناشی از نانوذرات در موش ها است. اثرات حفاظتی کورکومین بر سمیت بیضه ناشی از نانوذرات دی اکسید تیتانیوم در موش به اثبات رسیده است.<sup>۱۶</sup> علاوه بر این درمان کورکومین به طور قابل توجهی عوارض جانبی آسیب بیضه ای القا شده توسط دوکسوروبیسین را به صورت وابسته به دوز کاهش داد. در نتیجه، درمان کورکومین را می توان در کاهش سمیت بیضه ناشی از دوکسوروبیسین استفاده کرد.<sup>۱۷</sup>

با توجه به خواص آنتی اکسیدانی و ضد التهابی کورکومین در

پس از پایان یافتن دوره تیمار حیوانات تحت تاثیر بی هوشی با اثر قرار گرفتند. خونگیری از بطن چپ قلب به عمل آمد. نمونه های خونی بدست آمده به مدت ۲۰ دقیقه در شرایط آزمایشگاهی نگه داری شدند و به مدت ۵ دقیقه در دور ۳۰۰۰ در دقیقه سانتریفیوژ شدند. سپس سرم هر لوله جمع آوری شد. پس از جداسازی سرم میزان غلظت سرمی هورمونهای LH,FSH و تستوسترون به روش معمول آزمایشگاهی یعنی رادیوایمونواسی (RIA) با کیت های مخصوص اندازه گیری شدند. همچنین در پایان آزمایش بیضه ها جدا شدند و از آنها مقاطع بافتی تهیه شد<sup>۲۰</sup>. پس از رنگ آمیزی به روش همتوکسیلین-اٹوزین مطالعات بافتی با میکروسکوپ نوری صورت گرفت و شاخص های تراکم و آرایش لوله های اسپرم ساز، تعداد سلول های اسپرماتوگونی، اسپرماتوسیت و اسپرماتید، سلول های سرتولی و لیدیک و همچنین تراکم اسپرم در لومن بین گروه های تجربی ۲ و ۳ و ۴ با گروه تجربی ۱ و همچنین گروه تجربی ۱ با گروه های کنترل و شاهد مورد مقایسه قرار گرفتند. تمام مواد شیمیایی مورد استفاده در آزمایش ها کاملا خالص و بدون آلودگی و از شرکت سیگما ساخت آمریکا استفاده شدند.

### آنالیز آماری

نتایج حاصله براساس برنامه SPSS نسخه ۱۸ مورد بررسی قرار گرفت. ارزیابی آماری داده ها با استفاده از آنالیز واریانس یک طرفه ANOVA انجام گردید و با روش تست Tukey تجزیه و تحلیل گردید. مرز استنتاج آماری برای بررسی اختلاف معنی دار میانگین بین گروه های تجربی در مقایسه با گروه کنترل سطح  $P < 0.05$  بوده است. در این پژوهش نتایج بدست آمده از آزمایشات انجام شده به همراه محاسبات آماری مربوطه در قالب جداول آورده شده اند.

### نتایج

#### نتایج بررسی های بیوشیمیایی

میانگین غلظت سرمی FSH و LH در گروه تجربی (متوترکسات، ۵mg/kg) نسبت به گروه های کنترل و شاهد

این پژوهش به بررسی اثر حفاظتی کورکومین بر تغییرات غلظت سرمی هورمون های LH,FSH و تستوسترون و بافت بیضه القاشده توسط داروی متوترکسات در موش صحرایی نر بالغ پرداخته شده است.

### مواد و روش ها

#### حیوانات

در این مطالعه تجربی از ۳۰ سر موش صحرایی نر بالغ نژاد ویستار با وزن تقریبی ۲۳۰ تا ۲۶۰ گرم و سن ۲/۵ تا ۳ ماه استفاده شد. حیوانات بطور تصادفی در ۶ گروه ۵ تایی تا زمان انجام آزمایش در قفسهای استاندارد و تحت شرایط یکسان با دامای ۲۲-۲۰ درجه سانتی گراد و با چرخه نوری ۱۲ ساعت روشنایی و ۱۲ ساعت تاریکی نگه داری شدند. آب و غذای کافی در اختیار آنها قرار گرفت و ملاحظات اخلاقی در مورد حیوانات رعایت شد. مدت زمان این مطالعه ۲۸ روز در نظر گرفته شده است. کد اخلاق IR.IAU.KAU.REC.1400.112 می باشد.

#### تیمار حیوانات

حیوانات به ۶ گروه ۵ تایی تقسیم شدند که عبارتند از: گروه کنترل: حیوانات در این گروه هیچ گونه دارو یا حلال دارو دریافت نکردند. گروه شاهد: حیوانات در این گروه به مدت ۲۸ روز روزانه ۱ میلی لیتر آب مقطر به عنوان حلال دارو دریافت کردند. گروه تجربی ۱: حیوانات در این گروه به مدت ۲۸ روز متوترکسات با دوز ۵ میلی گرم بر کیلوگرم وزن بدن بصورت گاواژ دریافت کردند. گروه تجربی ۲: حیوانات در این گروه به مدت ۲۸ روز کورکومین با دوز ۴۰۰ میلی گرم بر کیلوگرم وزن بدن بصورت گاواژ دریافت کردند. گروه تجربی ۳: حیوانات در این گروه به مدت ۲۸ متوترکسات با دوز ۵ میلی گرم بر کیلوگرم وزن بدن و کورکومین با دوز ۲۰۰ میلی گرم بر کیلوگرم وزن بدن بصورت گاواژ دریافت کردند. گروه تجربی ۴: حیوانات در این گروه به مدت ۲۸ متوترکسات با دوز ۵ میلی گرم بر کیلوگرم وزن بدن و کورکومین با دوز ۴۰۰ میلی گرم بر کیلوگرم وزن بدن بصورت گاواژ دریافت کردند<sup>۱۹،۱۸</sup>.

داری نشان نداد. میانگین تعداد سلول های سرتولی در گروه تجربی ۲ (کورکومین ۴۰۰mg/kg) نسبت به گروه تجربی ۱ (متوترکسات، ۵mg/kg) تغییر معنی داری نشان نداد. میانگین تعداد سلول های سرتولی در گروه تجربی ۲ (کورکومین ۴۰۰mg/kg) نسبت به گروه های کنترل و شاهد تغییر معنی داری نشان نداد. میانگین تعداد سلول های سرتولی در گروه های تجربی ۳ و ۴ نسبت به گروه تجربی ۱ (متوترکسات، ۵mg/kg) تغییر معنی داری نشان نداد. میانگین تعداد سلول های سرتولی در گروه های تجربی ۳ و ۴ نسبت به گروه های کنترل و شاهد تغییر معنی داری نشان نداد (جدول ۱).

میانگین تعداد سلول های اسپرماتوگونی، اسپرماتوسیت، اسپرم و لیدیک در گروه های تجربی ۱ (متوترکسات، ۵mg/kg) نسبت به گروه کنترل و شاهد کاهش معنی داری نشان داد. میانگین تعداد سلول های اسپرماتوگونی، اسپرماتوسیت، اسپرم و لیدیک در گروه تجربی ۲ (کورکومین ۴۰۰mg/kg) نسبت به گروه تجربی ۱ (متوترکسات، ۵mg/kg) افزایش معنی داری نشان داد. میانگین تعداد سلول های اسپرماتوگونی، اسپرماتوسیت، اسپرم و لیدیک در گروه تجربی ۲ (کورکومین ۴۰۰mg/kg) نسبت به گروه های کنترل و شاهد تغییر معنی داری نشان نداد. میانگین تعداد سلول های اسپرماتوگونی، اسپرماتوسیت، اسپرم و لیدیک در گروه های تجربی ۳ و ۴ نسبت به گروه های تجربی ۱ (متوترکسات، ۵mg/kg) افزایش معنی داری نشان داد. میانگین تعداد سلول های اسپرماتوگونی و اسپرماتوسیت در گروه های تجربی ۳ و ۴ نسبت به گروه های کنترل و شاهد کاهش معنی داری نشان داد (جدول ۲).

افزایش معنی داری نشان داد. میانگین غلظت سرمی FSH و LH در گروه تجربی ۲ نسبت به گروه تجربی ۱ (متوترکسات، ۵mg/kg) کاهش معنی داری نشان داد. میانگین غلظت سرمی FSH و LH در گروه تجربی ۲ نسبت به گروه های کنترل و شاهد تغییر معنی داری نشان نداد. میانگین غلظت سرمی FSH و LH در گروه های تجربی ۳ و ۴ نسبت به گروه تجربی ۱ (متوترکسات، ۵mg/kg) کاهش معنی داری نشان داد. میانگین غلظت سرمی FSH و LH در گروه های تجربی ۳ و ۴ نسبت به گروه تجربی ۱ (متوترکسات، ۵mg/kg) افزایش معنی داری نشان داد (P<0.05) (جدول ۱).

میانگین غلظت سرمی هورمون تستوسترون در گروه های تجربی ۱ (متوترکسات، ۵mg/kg) نسبت به گروه کنترل و شاهد کاهش معنی داری نشان داد. میانگین غلظت سرمی هورمون تستوسترون در گروه تجربی ۲ (کورکومین ۴۰۰mg/kg) نسبت به گروه تجربی ۱ (متوترکسات، ۵mg/kg) افزایش معنی داری نشان داد. میانگین غلظت سرمی هورمون تستوسترون در گروه های تجربی ۲ (کورکومین ۴۰۰mg/kg) نسبت به گروه های کنترل و شاهد تغییر معنی داری نشان نداد. میانگین غلظت سرمی هورمون تستوسترون در گروه های تجربی ۳ و ۴ نسبت به گروه تجربی ۱ (متوترکسات، ۵mg/kg) افزایش معنی داری نشان داد. میانگین غلظت سرمی هورمون تستوسترون در گروه های تجربی ۳ و ۴ نسبت به گروه های کنترل و شاهد کاهش معنی داری نشان داد (P<0.05) (جدول ۱).

میانگین تعداد سلول های سرتولی در گروه های تجربی ۱ (متوترکسات، ۵mg/kg) نسبت به گروه کنترل و شاهد تغییر معنی

جدول ۱- مقایسه میانگین غلظت سرمی هورمون های LH, FSH و تستوسترون در گروه های مختلف در دوره ۲۸ روزه آزمایش

گروه	میانگین غلظت هورمون تستوسترون (ng/mL) ( $\bar{X} \pm SEM$ )	میانگین غلظت هورمون FSH (mIU/mL) ( $\bar{X} \pm SEM$ )	میانگین غلظت هورمون LH (mIU/mL) ( $\bar{X} \pm SEM$ )	میانگین تعداد سلول های سرتولی ( $\bar{X} \pm SEM$ )
گروه کنترل	۱/۸۸ ± ۰/۱۲	۲۳/۶۰ ± ۱/۲۰	۳۳/۲۰ ± ۱/۲۸	۱۸/۲۰ ± ۱/۰۶
گروه شاهد	۱/۶۸ ± ۰/۱۷	۲۶/۴۰ ± ۱/۰۲	۳۶/۲۰ ± ۱/۷۱	۲۰/۲۰ ± ۱/۰۱
گروه تجربی ۱ (متوترکسات، ۵mg/kg)	۰/۵۸ ± ۰/۰۳ <sup>a</sup>	۵۲/۸۰ ± ۱/۸۰ <sup>a</sup>	۶۸/۰۰ ± ۱/۵۸ <sup>a</sup>	۱۹/۸۰ ± ۰/۸۶

۱۹/۶۰ ± ۱/۲۸	۳۵/۴۰ ± ۱/۸۸ <sup>b</sup>	۲۸/۴۰ ± ۱/۲۰ <sup>b</sup>	۱/۹۰ ± ۰/۱۳ <sup>b</sup>	گروه تجربی ۲ (کورکومین ۴۰۰ mg/kg)
۲۰/۴۰ ± ۰/۵۰	۵۵/۴۰ ± ۲/۰۶ <sup>ab</sup>	۲۳/۴۰ ± ۲/۰۱ <sup>ab</sup>	۰/۸۱ ± ۰/۰۴ <sup>ab</sup>	گروه تجربی ۳ (متوترکسات ۵ mg/kg و کورکومین ۲۰۰ mg/kg)
۱۷/۴۰ ± ۰/۵۰	۴۶/۸۰ ± ۱/۵۲ <sup>ab</sup>	۳۳/۶۰ ± ۱/۸ <sup>ab</sup>	۱/۰۱ ± ۰/۰۶ <sup>ab</sup>	گروه تجربی ۴ (متوترکسات ۵ mg/kg و کورکومین ۴۰۰ mg/kg)

علامت a نشان دهنده اختلاف معنی دار گروه تجربی ۱ دریافت کننده متوترکسات با گروه های کنترل و شاهد در سطح  $P < 0.05$  می باشد. علامت b نشان دهنده اختلاف معنی دار گروه های تجربی ۲ و ۳ و ۴ با گروه تجربی ۱ دریافت کننده متوترکسات در سطح  $P < 0.05$  می باشد. هر یک از مقادیر نشان دهنده میانگین  $\pm$  انحراف معیار است.

جدول ۲- مقایسه میانگین تعداد سلول های اسپرماتوگونی، اسپرماتوسیت اولیه، اسپرماتید و لیدیگ در گروه های مختلف در دوره ۲۸ روزه آزمایش

میانگین تعداد سلول های لیدیگ ( $\bar{X} \pm SEM$ )	میانگین تعداد سلول های اسپرم ( $\bar{X} \pm SEM$ )	میانگین تعداد سلول های اسپرماتوسیت ( $\bar{X} \pm SEM$ )	میانگین تعداد سلول های اسپرماتوگونی ( $\bar{X} \pm SEM$ )	گروه
۱۴/۰۰ ± ۰/۷۰	۱۱۸/۰۰ ± ۱/۷۶	۷۱/۴۰ ± ۱/۲۸	۳۷/۸۰ ± ۱/۵۲	گروه کنترل
۱۴/۲۰ ± ۱/۰۶	۱۱۸/۲۰ ± ۱/۸۵	۷۱/۶۰ ± ۱/۸۶	۳۷/۰۰ ± ۱/۷۶	گروه شاهد
۴/۶۰ ± ۰/۶۷ <sup>a</sup>	۵۱/۲۰ ± ۱/۴۶ <sup>a</sup>	۲۸/۰۰ ± ۱/۸۱ <sup>a</sup>	۱۵/۴۰ ± ۰/۹۲ <sup>a</sup>	گروه تجربی ۱ (متوترکسات، ۵ mg/kg)
۱۲/۶۰ ± ۰/۹۲ <sup>b</sup>	۱۱۸/۴۰ ± ۱/۸۰ <sup>b</sup>	۶۹/۶۰ ± ۲/۴۰ <sup>b</sup>	۳۶/۲۰ ± ۱/۵۹ <sup>b</sup>	گروه تجربی ۲ (کورکومین ۴۰۰ mg/kg)
۸/۴۰ ± ۰/۵۰ <sup>ab</sup>	۹۰/۰۰ ± ۵/۳۵ <sup>ab</sup>	۴۰/۴۰ ± ۰/۷۴ <sup>ab</sup>	۲۱/۸۰ ± ۱/۰۶ <sup>ab</sup>	گروه تجربی ۳ ( متوترکسات ۵ mg/kg و کورکومین ۲۰۰ mg/kg)
۱۰/۴۰ ± ۰/۵۰ <sup>ab</sup>	۱۰۷/۲۰ ± ۳/۳۳ <sup>ab</sup>	۴۸/۸۰ ± ۱/۵۹ <sup>ab</sup>	۲۸/۲۰ ± ۰/۸۶ <sup>ab</sup>	گروه تجربی ۴ ( متوترکسات ۵ mg/kg و کورکومین ۴۰۰ mg/kg)

علامت a نشان دهنده اختلاف معنی دار گروه تجربی ۱ دریافت کننده متوترکسات با گروه های کنترل و شاهد در سطح  $P < 0.05$  می باشد.

علامت b نشان دهنده اختلاف معنی دار گروه های تجربی ۲ و ۳ و ۴ با گروه تجربی ۱ دریافت کننده متوترکسات در سطح  $P < 0.05$  می باشد.

هر یک از مقادیر نشان دهنده میانگین  $\pm$  انحراف معیار است.

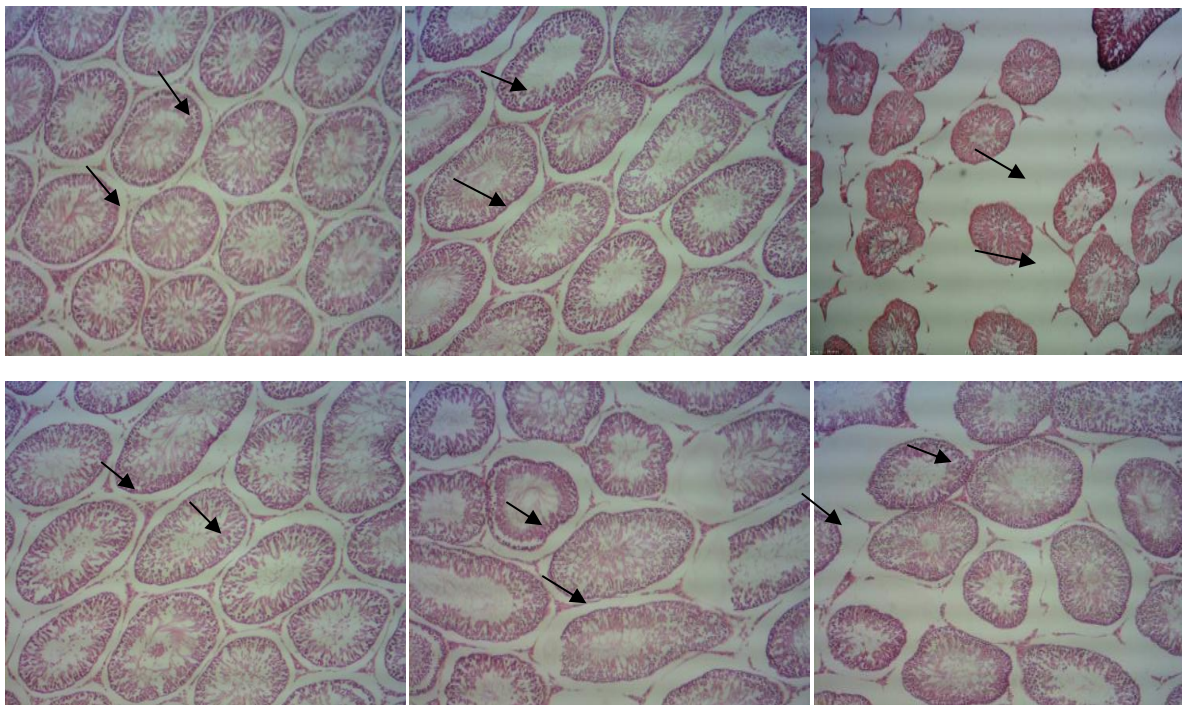
### نتایج حاصل از مطالعات بافت شناسی بیضه

بررسی فتومیکروگراف تهیه شده از لوله های اسپرم ساز نشان داد که در گروه های کنترل و شاهد لوله های اسپرم ساز با تراکم زیاد، فاصله کم و بسیار مرتب در بافت بیضه دیده شد. اپی تلیوم زایشی لوله ها شکل طبیعی خود را حفظ کرده و سلول ها دارای نظم و ترتیب و به هم پیوستگی هستند ( اشکال ۱ و ۲).

در گروه تجربی ۱ دریافت کننده متوترکسات در مقایسه با گروه کنترل و شاهد ( اشکال ۱ و ۲) آتروفی لوله های اسپرم ساز مشاهده گردید. علاوه بر این تغییرات افزایش وسعت بافت بینابینی به همراه ادم بافتی، تخریب اسپرماتوژنز و کاهش تراکم اسپرم ها

مشاهده شد. در این گروه ضخامت اپی تلیوم زایشی نسبت به سایر گروه ها کاهش یافته و آثاری از واکوئل زایی در آن دیده شد (شکل ۳). در گروه تجربی ۲ دریافت کننده کورکومین ساختار لوله های اسپرم ساز تقریباً مشابه گروه های کنترل و شاهد بود (شکل ۴). بررسی بافت شناسی بیضه موش در گروه تجربی ۳ (متوترکسات+۲۰۰ میلی گرم کورکومین) و مقایسه آن با گروه تجربی ۱ (متوترکسات)، نشان داد که تغییرات بافتی از نظر ساختار لوله های اسپرم ساز، تعداد، اندازه فضای بینابینی و تراکم سلول های درون لوله های اسپرم ساز صورت گرفته است و از آسیب بافتی کاسته شده است (شکل ۵).

بررسی فتومیکروگراف تهیه شده از لوله های اسپرم ساز گروه تجربی ۴ (متوترکسات+۴۰۰ میلی گرم کورکومین) و مقایسه آن با گروه تجربی ۱ (متوترکسات)، نشان داد که اکثر تغییرات تخریبی بافتی و بی نظمی های ایجاد شده توسط متوترکسات با تجویز کورکومین برگشت و تعدیل یافته بود بطوریکه اپی تلیوم زایشی لوله های اسپرم ساز تا حدودی دارای ساختار طبیعی بوده و تا حدودی اسپرماتوژنز طبیعی داشتند. همچنین ادم میان بافتی در این گروه به میزان زیادی کاهش یافته بود (شکل ۶).



اشکال: تصاویر میکروسکوپی از بافت بیضه موش های صحرایی نر بالغ در گروه های مختلف. رنگ آمیزی هماتوکسیلین-ئوزین ، بزرگنمایی  $\times 4$  (به ترتیب از بالا سمت چپ به راست) شکل ۱- تصویر میکروسکوپی بافت بیضه در گروه کنترل، شکل ۲- تصویر میکروسکوپی بافت بیضه در گروه شاهد، شکل ۳- تصویر میکروسکوپی بافت بیضه در گروه تجربی ۱ (متوترکسات، ۵mg/kg)، شکل ۴- تصویر میکروسکوپی بافت بیضه در گروه تجربی ۲ (کورکومین ۴۰۰mg/kg) ، شکل ۵- تصویر میکروسکوپی بافت بیضه در گروه تجربی ۳ ( متوترکسات ۵ mg/kg و کورکومین ۲۰۰ mg/kg) ، شکل ۶- فتومیکروگراف لوله های اسپرم ساز در گروه تجربی ۴ ( متوترکسات ۵ mg/kg و کورکومین ۴۰۰ mg/kg)

## بحث

ممکن است ناشی از مهار اسپرماتوزن توسط متوترکسات از طریق تأثیر آن بر تکثیر و تمایز سلولی باشد.<sup>۲۷</sup>

نتایج ما کاهش قابل توجهی در تستوسترون سرم و افزایش LH, FSH در متوترکسات در گروه متوترکسات در مقایسه با گروه کنترل و شاهد نشان داد. سطح پایین تر تستوسترون سرم در موش های تحت درمان با متوترکسات را می توان به سلول های لیدیک آسیب دیده نسبت داد که در مطالعه ما مشاهده گردید.

همانطور که در این مطالعه گزارش شد، کاهش تستوسترون سرم، تعداد اسپرماتوگونی، اسپرماتوسیت، اسپرم و افزایش LH, FSH در موش های دریافت کننده متوترکسات مشاهده گردید. با این حال، کورکومین با مقادیر مختلف قادر به تعدیل این اثر بود. از این رو، کورکومین نقش محافظتی در کاهش اثرات سمی و آسیب اکسیداتیو ناشی از متوترکسات ایفا می کند.

اثر آنتی اکسیدانی کورکومین در مطالعات گذشته در روند اسپرماتوزن تأیید شده است. مطابق با یافته های تحقیق ما مطالعه Sudjarwo و همکاران در سال ۲۰۱۷ نشان داد که کورکومین می تواند اثر محافظتی امیدوارکننده در برابر سمیت بیضه ناشی از استات سرب در موش های صحرایی ارائه کند. تجویز کورکومین به طور قابل توجهی باعث بهبود هیستوپاتولوژیک در بیضه، افزایش تعداد اسپرم، تحرک، زنده ماندن و همچنین به طور قابل توجهی افزایش سوپراکسید دیسموتاز، گلوکاتایون پراکسیداز و کاهش مالون دی آلدئید در بیضه موش های صحرایی تحت درمان با استات سرب شد.<sup>۲۸</sup>

در تحقیق دیگری توسط Huyut و همکاران در سال ۲۰۲۱ مشخص گردید که کورکومین با سرکوب افزایش در متالوپروتئینازهای ماتریکس، استرس اکسیداتیو و سیتوکین های پیش التهابی، آسیب بیضه و آپوپتوز سلولی القا شده توسط دوکسوروبیسین را سرکوب می کند.<sup>۲۹</sup>

امروزه انواع مختلفی از روش های درمانی برای درمان نقایص بیضه ای استفاده می شود. کورکومین دارای فعالیت های آنتی اکسیدانی و ضد التهابی است.<sup>۲۱</sup>

بسیاری از تحقیقات نشان دادند که متوترکسات باعث ایجاد ناهنجاری ها و عوارض جانبی زیادی در اندام های مختلف از جمله آسیب بیضه ای می شود.<sup>۲۲</sup> بنابراین، تحقیق اخیر با هدف بررسی اثر حفاظتی کورکومین بر تغییرات غلظت سرمی هورمون های LH,FSH و تستوسترون و بافت بیضه القا شده توسط داروی متوترکسات در موش نر بالغ انجام شد.

اغلب موارد ناباروری مردان به دلیل تغییر تعداد اسپرم یا اختلال در حرکت و/یا مورفولوژی سلول های اسپرم است.<sup>۳۳</sup>

نتایج ما کاهش قابل توجهی در تعداد اسپرماتوگونی، اسپرماتوسیت، اسپرم در موش های دریافت کننده متوترکسات در مقایسه با گروه های کنترل و شاهد نشان داد. افزایش بروز سلول های اسپرم غیر طبیعی و کاهش تراکم و تحرک اسپرم با افزایش پراکسیداسیون لیپیدی مرتبط است.<sup>۲۴</sup> با این حال، افزایش قابل توجهی در تعداد اسپرماتوگونی، اسپرماتوسیت، اسپرم پس از درمان متوترکسات با کورکومین وجود داشت. این وضعیت را می توان با این واقعیت توضیح داد که متوترکسات با ایجاد اختلال در لیپیدها و پروتئین های درون غشای اسپرم به یکپارچگی غشای سلولی آسیب می رساند. در این رابطه، نتایج ما با Kavram Sarihan و همکارانش در سال ۲۰۲۰ همخوانی دارد، که دریافتند متوترکسات باعث کاهش تعداد اسپرم و افزایش بروز ناهنجاری های اسپرم می شود.<sup>۲۵</sup> علاوه بر این، Mansour و همکاران در سال ۲۰۲۱ دریافتند که تجویز متوترکسات باعث آسیب در لوله های اسپرم ساز بیضه ها، کاهش تعداد اسپرم و آسیب DNA اسپرم می شود.<sup>۲۶</sup> این اثر

همچنین مطالعه Mohamadpour و همکاران در سال ۲۰۱۴ نشان داد که کورکومین بیان پروتئین Bcl-2 (یک عامل مهم ضد آپوپتوز) را افزایش داده و نقایص اسپرم زایی را در موش های تحت درمان با دگزامتازون بهبود می بخشد. در این تحقیق اثبات گردید که کورکومین یک اثر محافظتی قوی در برابر سمیت بیضه دارد و ممکن است از نظر بالینی مفید باشد.<sup>۳۰</sup>

در مطالعه مشابه دیگری Fard و همکاران در سال ۲۰۲۱ گزارش کردند که اثر بهبودی کورکومین در اختلالات تولید مثلی ناشی از سیس پلاتین به دلیل تعدیل گیرنده های تستوسترون و آندروژن بود. سیس پلاتین به طور معنی داری باعث کاهش تستوسترون سرم، کاهش بیان ژن گیرنده آندروژن بیضه و افزایش بیان ژن ناقل کاتیون آلی نوع ۲ (OCT2) در بیضه شد. درمان با کورکومین به طور قابل توجهی از این تغییرات در بیان تستوسترون و ژن جلوگیری کرد. علاوه بر این، کورکومین به طور قابل توجهی آسیب بافت کلیه ناشی از سیس پلاتین را معکوس کرد و اسپرماتید و اسپرم را افزایش داد.<sup>۳۱</sup>

همسو با نتایج مطالعه ما تحقیق Aluko و Akomolafe در سال ۲۰۲۰ نشان داد که کورکومین به افزایش کیفیت و کمیت اسپرم و سرکوب شاخص های التهابی و فعالیت های کاسپاز ۳ در موش های صحرائی در معرض سیکلوفسفامید کمک کرد.<sup>۳۲</sup> همچنین نتایج تحقیق Coşkun و همکاران در سال ۲۰۱۶ نشان داد که کورکومین ممکن است یک عامل درمانی بالقوه برای آسیب بیضه ناشی از اعتیاد به نیکوتین باشد.<sup>۳۳</sup> علاوه بر این نتایج مطالعه Cort A و همکاران در سال ۲۰۱۲ نشان داد که کورکومین استرس اکسیداتیو ناشی از بلئومایسین و H2O2 را در سلول های سرطانی بیضه انسان مهار کرد.<sup>۳۴</sup> همچنین نتایج پژوهش Kalender و همکاران در سال ۲۰۱۹ اثبات کرد که کورکومین و تورین به طور قابل توجهی از آسیب بیضه ناشی از بیسفنول A در موش صحرائی محافظت می کنند.<sup>۳۵</sup> علاوه بر این نتایج مطالعه Abdelhamid و همکاران در سال ۲۰۲۰ مشخص کرد که کورکومین دارای اثرات آنتی اکسیدانی، ضد التهابی و تعدیل کننده سیستم ایمنی است و قادر است آسیب اکسیداتیو بیضه ناشی از استات سرب را در موش صحرائی به

حداقل برساند.<sup>۳۶</sup> مطابق با یافته های تحقیق ما مطالعه Sharma و Singh در سال ۲۰۱۰ نشان داد که تجویز کورکومین توانست سمیت تولید مثلی ناشی از لیندان را بهبود بخشد.<sup>۳۷</sup> تمام این مطالعات با نتایج تحقیق ما همخوانی دارد. در این مطالعه اثر حفاظتی کورکومین در جلوگیری از اثرات مخرب متوترکسات بر بافت بیضه در گروه تیمار با متوترکسات + کورکومین مشاهده شد. مطالعات نشان دادند که کورکومین موجب مهار تولید رادیکالهای آزاد می شود. اثرات آنتی اکسیدانی کورکومین در غیرفعال کردن رادیکالهای آزاد ثابت شده است.<sup>۳۸</sup> به نظر می رسد کورکومین با توجه به خاصیت آنتی اکسیدانی خود باعث مهار رادیکالهای آزاد و در نتیجه اصلاح تغییرات بافتی بیضه القا شده توسط متوترکسات گردید.

### نتیجه گیری کلی

با توجه به نتایج این تحقیق، متوترکسات منجر به جلوگیری از توسعه و بلوغ اسپرم گردید، که با افزایش دوز کورکومین میزان غلظت سرمی تستوسترون افزایش یافت و این امر موجب افزایش در تعداد سلول های اسپرماتوگونی و اسپرماتوسیت اولیه و در نهایت افزایش تعداد سلول های اسپرم گردید. یافته های این مطالعه نشان داد که کورکومین قادر است تغییرات غلظت سرمی تستوسترون، LH, FSH و بافت بیضه القاشده توسط متوترکسات در موش های صحرائی نر بالغ را اصلاح کند.

### تشکر و قدردانی

این مقاله برگرفته از پایان نامه کارشناسی ارشد فیزیولوژی جانوری سرکار خانم مهناز دهقانی می باشد. بدینوسیله از همکاری صمیمانه معاونت پژوهشی دانشگاه آزاد کازرون تشکر و قدردانی به عمل می آید.



## References

- Chan ES, Cronstein BN. Mechanisms of action of methotrexate. *Bull Hosp Jt Dis* (2013). 2013;71 Suppl 1:S5-8.
- Chan ES, Cronstein BN. Methotrexate—how does it really work?. *Nature Reviews Rheumatology*. 2010 Mar;6(3):175-8.
- Cipriani P, Ruscitti P, Carubbi F, Liakouli V, Giacomelli R. Methotrexate: an old new drug in autoimmune disease. *Expert Rev Clin Immunol*. 2014 Nov;10(11):1519-30.
- Goldman ID, Matherly LH. The cellular pharmacology of methotrexate. *Pharmacol Ther*. 1985;28(1):77-102.
- Hagner N, Joerger M. Cancer chemotherapy: targeting folic acid synthesis. *Cancer Manag Res*. 2010 Nov 19;2:293-301.
- Howard SC, McCormick J, Pui CH, Buddington RK, Harvey RD. Preventing and managing toxicities of high-dose methotrexate. *The oncologist*. 2016 Dec;21(12):1471-82.
- Sönmez MF, Çilenk KT, Karabulut D, Ünalmiş S, Deligönül E, Öztürk İ, Kaymak E. Protective effects of propolis on methotrexate-induced testis injury in rat. *Biomedicine & Pharmacotherapy*. 2016 Apr 1;79:44-51.
- Belhan S, Çomaklı S, Küçükler S, Gülyüz F, Yıldırım S, Yener Z. Effect of chrysin on methotrexate-induced testicular damage in rats. *Andrologia*. 2019 Feb;51(1):e13145.
- Pınar N, Çakırca G, Özgür T, Kaplan M. The protective effects of alpha lipoic acid on methotrexate induced testis injury in rats. *Biomedicine & Pharmacotherapy*. 2018 Jan 1;97:1486-92.
- Ebrahimi R, Sepand MR, Seyednejad SA, Omidi A, Akbariani M, Gholami M, Sabzevari O. Ellagic acid reduces methotrexate-induced apoptosis and mitochondrial dysfunction via up-regulating Nrf2 expression and inhibiting the I $\kappa$ B $\alpha$ /NF $\kappa$ B in rats. *DARU Journal of Pharmaceutical Sciences*. 2019 Dec;27(2):721-33.
- Priyadarsini KI. The chemistry of curcumin: from extraction to therapeutic agent. *Molecules*. 2014 Dec;19(12):20091-112.
- Lestari ML, Indrayanto G. Curcumin. Profiles of drug substances, excipients and related methodology. 2014 Jan 1;39:113-204.
- Gupta SC, Patchva S, Aggarwal BB. Therapeutic roles of curcumin: lessons learned from clinical trials. *The AAPS journal*. 2013 Jan;15(1):195-218.
- Kouhpeikar H, Butler AE, Bamian F, Barreto GE, Majeed M, Sahebkar A. Curcumin as a therapeutic agent in leukemia. *Journal of Cellular Physiology*. 2019 Aug;234(8):12404-14.
- Poojary KK, Nayak G, Vasani A, Kumari S, Dcunha R, Kunhiraman JP, Gopalan D, Rao RR, Mutalik S, Kalthur SG, Murari MS. Curcumin nanocrystals attenuate cyclophosphamide-induced testicular toxicity in mice. *Toxicology and applied pharmacology*. 2021 Dec 15;433:115772.
- Karimi S, Khorsandi L, Nejaddehbashi F. Protective effects of Curcumin on testicular toxicity induced by titanium dioxide nanoparticles in mice. *JBRA Assisted Reproduction*. 2019 Oct;23(4):344.
- Aksu EH, Kandemir FM, Yıldırım S, Küçükler S, Dörtbudak MB, Çağlayan C, Benzer F. Palliative effect of curcumin on doxorubicin-induced testicular damage in male rats. *Journal of biochemical and molecular toxicology*. 2019 Oct;33(10):e22384.
- Yu W, Qin X, Zhang Y, Qiu P, Wang L, Zha W, Ren J. Curcumin suppresses doxorubicin-induced cardiomyocyte pyroptosis via a PI3K/Akt/mTOR-dependent manner. *Cardiovasc Diagn Ther*. 2020 Aug;10(4):752-769.
- Patel NN, Ghodasara DJ, Pandey S, Ghodasara PD, Khorajiya JH, Joshi BP, Dave CJ. Subacute toxicopathological studies of methotrexate in Wistar rats. *Veterinary World*. 2014 Jul 1;7(7).
- Mehdikhani H, Aqababa H, Sadeghi L. Effect of Zirconium oxide nanoparticle on serum level of testosterone and spermatogenesis in the rat: An experimental study. *Int J Reprod Biomed*. 2020 Sep 20;18(9):765-776.
- Menon VP, Sudheer AR. Antioxidant and anti-inflammatory properties of curcumin. *Adv Exp Med Biol*. 2007; 595:105-25.
- Yaman T, Uyar A, Kaya MS, Keles ÖF, Uslu BA, Yener Z. Protective effects of silymarin on methotrexate-induced damages in rat testes. *Brazilian Journal of Pharmaceutical Sciences*. 2018 Jun 7;54.
- Kumar N, Singh AK. Trends of male factor infertility, an important cause of infertility: A review of literature. *J Hum Reprod Sci*. 2015 Oct-Dec;8(4):191-6.
- Alahmar AT. Role of Oxidative Stress in Male Infertility: An Updated Review. *J Hum Reprod Sci*. 2019 Jan-Mar;12(1):4-18.
- Kavram Sarihan K, Yardimoğlu Yılmaz M, Eraldemir FC, Yazir Y, Acar E. Protective effects of apocynin on damaged testes of rats exposed to methotrexate. *Turk J Med Sci*. 2020 Aug 26;50(5):1409-1420.
- Mansour DF, Saleh DO, Ahmed-Farid OA, Rady M, Bakeer RM, Hashad IM. Ginkgo biloba extract (EGb 761) mitigates methotrexate-induced testicular insult in rats: Targeting oxidative stress, energy deficit and spermatogenesis. *Biomed Pharmacother*. 2021 Nov;143:112201.
- Sukhotnik I, Nativ O, Roitburt A, Bejar D, Coran AG, Mogilner JG, Nativ O. Methotrexate induces germ cell apoptosis and impairs spermatogenesis in a rat. *Pediatr*

- Surg Int. 2013 Feb;29(2):179-84.
28. Sudjarwo SA, Giftania Wardani Sudjarwo K. Protective effect of curcumin on lead acetate-induced testicular toxicity in Wistar rats. *Research in pharmaceutical sciences*. 2017 Oct;12(5):381.
  29. Huyut Z, Alp HH, Yaman T, Keleş ÖF, Yener Z, Türkan F, Ayengin K. Comparison of the protective effects of curcumin and caffeic acid phenethyl ester against doxorubicin-induced testicular toxicity. *Andrologia*. 2021 Mar;53(2):e13919.
  30. Mohamadpour M, Khorsandi L, Orazizadeh M, Mirhoseini M, Khaghani S. Effect of curcumin on dexamethasone-induced testicular toxicity in mice. *International Journal of Reproductive BioMedicine*. 2014 Jun 1;12(6):115.
  31. Fard AA, Samadi M, Biabangard A. Possible protective effects of curcumin via modulating of androgen receptor (AR) and Oct2 gene alterations in cisplatin-induced testicular toxicity in rat. *Endocrine, Metabolic & Immune Disorders-Drug Targets (Formerly Current Drug Targets-Immune, Endocrine & Metabolic Disorders)*. 2021 Mar 1;21(3):458-63.
  32. Akomolafe SF, Aluko BT. Protective effect of curcumin on fertility in cyclophosphamide exposed rats: Involvement of multiple pathways. *Journal of Food Biochemistry*. 2020 Jan;44(1):e13095.
  33. Coşkun G, Özgür H, Doran Ş, Polat S. Ameliorating effects of curcumin on nicotine-induced mice testes. *Turkish journal of medical sciences*. 2016 Feb 17;46(2):549-60.
  34. Cort A, Ozdemir E, Timur M, Ozben T. Effects of curcumin on bleomycin-induced oxidative stress in malignant testicular germ cell tumors. *Molecular medicine reports*. 2012 Oct 1;6(4):860-6.
  35. Kalender S, Apaydin FG, Kalender Y. Testicular toxicity of orally administrated bisphenol A in rats and protective role of taurine and curcumin. *Pakistan Journal of Pharmaceutical Sciences*. 2019 May 1;32(3).
  36. Abdelhamid FM, Mahgoub HA, Ateya AI. Ameliorative effect of curcumin against lead acetate-induced hemato-biochemical alterations, hepatotoxicity, and testicular oxidative damage in rats. *Environmental Science and Pollution Research*. 2020 Apr;27(10):10950-65.
  37. Sharma P, Singh R. Protective role of curcumin on lindane induced reproductive toxicity in male Wistar rats. *Bulletin of environmental contamination and toxicology*. 2010 Apr;84(4):378-84.
  38. Jakubczyk K, Drużga A, Katarzyna J, Skonieczna-Żydecka K. Antioxidant Potential of Curcumin-A Meta-Analysis of Randomized Clinical Trials. *Antioxidants (Basel)*. 2020 Nov 6;9(11):1092.

Mahnaz Dehghani<sup>1</sup>, Mehrdad Shariati<sup>2\*</sup>

<sup>1</sup>M.Sc in Animal Biology, Department of Biology, Kazerun Branch, Islamic Azad University, Kazerun, Iran.

<sup>2</sup>Associate Professor, Department of Biology, Kazerun Branch, Islamic Azad University, Kazerun, Iran.

## The protective effect of curcumin on changes in serum concentrations of LH, FSH, testosterone and testicular tissue induced by methotrexate in adult male rat

Received: 14 Jul 2022 ; Accepted: 2 May 2023

### Abstract

**Background:** Curcumin has antioxidant and anti-inflammatory activities. The aim of this study was to investigate the protective effect of curcumin on changes in the serum concentration of LH, FSH, testosterone hormones and testicular tissue induced by methotrexate in adult male rats.

**Materials and Methods:** In this experimental study, 30 adult male Wistar rats with an approximate weight of 230-260 grams were divided into 6 groups of 5 each. Control group, sham group: 1 ml of distilled water as a solvent, experimental group 1: methotrexate (5 mg/kg), experimental group 2: curcumin (400 mg/kg), experimental group 3: methotrexate (5 mg/kg) + curcumin (200 mg/kg), experimental group 4 : methotrexate (5 mg/kg) + curcumin (400 mg/kg). After 28 days of treatment in the form of gavage injection, blood was taken directly from the heart to measure the serum concentration of LH, FSH and testosterone hormones. The testicles were removed and tissue changes were examined after hematoxylin-eosin staining. The data results were analyzed based on one-way analysis of variance (ANOVA) and Tukey's test.

**Results:** In the group receiving methotrexate, the level of testosterone hormone, the number of spermatogonia, spermatocytes, sperm and leydig decreased and the serum level of LH and FSH increased significantly compared to the control and sham groups. In the groups receiving methotrexate + curcumin, curcumin was able to compensate the adverse effects caused by methotrexat ( $P < 0.05$ ).

**Conclusion:** Curcumin can improve the changes in serum testosterone, FSH, LH concentration and testicular tissue induced by methotrexate in adult male rats.

**Keywords:** Curcumin, Methotrexate, Testosterone, Testis, Adult male rat.

**\*Corresponding Author:**  
Associate Professor, Department of Biolog, Kazerun Branch, Islamic Azad University, Kazerun, Iran.

09391055495  
mehrdadshariati@hotmail.com