

بررسی تاثیر دوزهای مختلف اسید استیک در القاء کولیت اولسراتیو و ارزیابی پروفایل سایتوکاینی آن در مدل موش BALB/C: یک مطالعه تجربی

تاریخ دریافت مقاله: ۱۴۰۱/۳/۳۱؛ تاریخ پذیرش: ۱۴۰۱/۸/۱۶

چکیده

مقدمه: Inflammatory bowel disease; IBD، یک بیماری چندین عاملی است که شامل دو بیماری کرون و کولیت اولسراتیو می باشد. کولیت اولسراتیو یک بیماری التهابی و عودکننده دستگاه گوارش است که منشأ آن ناشناخته می باشد. در این مطالعه برای ایجاد مدل آزمایشگاهی کولیت اولسراتیو از اسید استیک ۴ درصد (در حجم های مختلف) استفاده شد و پاسخ ایمونولوژیک آن بر شدت علائم بالینی در گروه های موشی نژاد BALB/c مورد ارزیابی قرار گرفت.

مواد و روش ها: در این مطالعه تجربی، چهار گروه موش آزمایشگاهی نژاد BALB/c در نظر گرفته شد. به موش های گروه کنترل، ۱۰۰ میکرولیتر نرمال سالین و به هر یک از گروه های مورد مطالعه، به ترتیب ۸۰، ۶۰ و ۱۰۰ میکرولیتر اسید استیک ۴ درصد بصورت اینترارکتال تزریق شد. سه روز پس از تزریق و بعد از القای کولیت اولسراتیو، موش ها آسان کشی شده و مورد بررسی های ماکرو سکویی و میکرو سکویی قرار گرفتند. ارزیابی سایتوکاین های التهابی و ضدالتهابی ($IFN\gamma$ و $IL-10$)، در مایع رویی سلول های طحال بدست آمده از گروه های مورد مطالعه، بوسیله الایزای ساندویچ انجام گرفت.

یافته ها: در بررسی های میکروسکوپی و بافت شناسی، ارتشاح لنفوسیتی معنی داری در گروه های موشی تزریق شده با هر یک از دوزهای ۸۰، ۶۰ و ۱۰۰ میکرولیتر اسید استیک نسبت به گروه کنترل مشاهده شد که در این بین، استفاده از دوز ۱۰۰ میکرولیتر اسید استیک منجر به القای کولیت با علائم حاد و بدون مرگ و میر در موش ها شد. همچنین ارزیابی سایتوکاین ها بعد از القای کولیت اولسراتیو نشان دهنده افزایش و کاهش معنی داری، به ترتیب در سطوح $IFN\gamma$ و $IL-10$ در گروه دریافت کننده اسید استیک با دوز ۱۰۰، در مقایسه با گروه کنترل و سایر گروه ها بود. **نتیجه گیری:** به نظر می رسد استفاده از غلظت ۱۰۰ میکرولیتر اسید استیک ۴ درصد با پروتکل ارائه شده میتواند به عنوان یک دوز بهینه سبب القای کولیت حاد تجربی در موش های BALB/c ماده شود.

واژه های کلیدی: بیماری التهابی روده، مدل حیوانی، کولیت حاد، اسید استیک

منام شیری^۱، منیژه فقیه^۱، فاطمه احمد زاده^۲، سعید عابدیان کناری^{۳*}

^۱ دانشجوی دکتری تخصصی ایمنی شناسی، گروه ایمنی شناسی، دانشکده پزشکی، دانشگاه دانشکده علوم پزشکی مازندران، ساری، ایران.

^۲ کارشناسی ارشد ایمنی شناسی، گروه ایمنی شناسی، دانشکده پزشکی، دانشگاه علوم پزشکی مازندران، ساری، ایران.

^۳ استاد ایمنی شناسی، گروه ایمنی شناسی، دانشکده پزشکی، دانشگاه علوم پزشکی مازندران، ساری، ایران.

*نویسنده مسئول:

استاد بخش ایمونولوژی، گروه ایمنی شناسی، دانشکده پزشکی، دانشگاه علوم پزشکی مازندران، ساری، ایران.

۰۹۱۲۱۹۸۵۶۶۷

abedianlab@yahoo.co.uk

مقدمه

بیماری التهابی روده (Inflammatory bowel disease; IBD) که شامل دو بیماری کرون و کولیت اولسراتیو می باشد یک بیماری التهابی دستگاه گوارش است که با سیر بیماری پیشرونده و غیر قابل پیش بینی مشخص می شود. کولیت اولسراتیو یک بیماری التهابی و عود کننده دستگاه گوارش است که میتواند منجر به التهاب و آسیب مخاطی به لایه های روده بزرگ بویژه مقعد شود و میتواند بر کیفیت زندگی بیماران به طور مستقیم تاثیر بگذارد.^{۱-۳} در چند دهه گذشته یک افزایش جهانی در میزان بروز IBD وجود دارد. ماهیت پیش رونده این بیماری و هزینه های درمانی ناشی از آن، باعث ایجاد بار اقتصادی رو به رشدی شده است.^۴ برای درمان IBD، آمینوسالیسیلات برای القای فروکش بیماری و حفظ آن در نوع ملایم تا معتدل بیماری به کار میرود اما در بیماران مبتلا به کولیت اولسراتیو شدید که به آمینوسالیسیلات خوب پاسخ نمیدهند، درمان با کورتیکواستروئید ها مثل پردنیزولون صورت می گیرد و همچنین در بیماران مقاوم به استروئید ها، آنتی بادی های موکلونال ضد TNF- α ممکن است یک گزینه درمانی مناسب، برای القای فروکش بیماری باشد.^{۵،۶} به طور کلی پاتوژنز IBD ارتباط نزدیکی با از دست دادن عملکرد سد اپی تلیال دارد که میتواند منجر به انتقال و جابجایی بیش از حد باکتری ها شود که این عمل ممکن است به عنوان یک رویداد آغازین برای شروع بیماری باشد و در نتیجه پاسخ افزایشی سیستم ایمنی به باکتری ها، این التهاب روده ای مزمن عودکننده در کولون شکل می گیرد. پس میتوان گفت که فعالیت پاتولوژیک سیستم ایمنی مخاطی در پاسخ به باکتری، فاکتور کلیدی اصلی در پاتوژنز IBD است. سایتوکاین ها مانند IFN γ که یک اینترفرون تپ دو است و توسط لنفوسیت های T کمکی زیرگروه ۱، تولید میشود به عنوان محرک اصلی این پاسخ بیش از حد ایمنی، در پاتوژنز IBD در نظر گرفته میشود که منجر به نفوذ عظیم لوکوسیت ها و ارتشاح سلولی و به تبع آن تولید دیگر سایتوکاین های التهابی نظیر TNF α , IL 1 β , IL17 و در نهایت آسیب مخاطی میشود.^۸ اینترلوکین ۱۰ نیز یک سایتوکاین همودایمر با محدوده وسیعی از عملکرد های مهار و ضد التهابی است که توسط سلول های مختلف تولید می شود. اما تولید عمده آن توسط ماکروفاژهای فعال شده و سلول های

لنفوسیت T تنظیم کننده (Regulatory T cells; Tregs) صورت می گیرد. اثرات مهار IL10 بصورت غیرمستقیم و بواسطه اثر بر سلول های عرضه کننده آنتی ژن اعمال می شود.^{۹،۱۰} از طرف دیگر بدلیل اینکه IL10 یک سایتوکاین ضد التهابی است و تولید سایتوکاین های مشتق از TH1 مثل IFN γ را کاهش میدهد، نقش مهمی در هموستاز روده ایفا میکند. دیده شده است که کمبود نسبی این سایتوکاین در بیماران با کولیت اولسراتیو ممکن است منجر به ایجاد تغییرات التهابی مداوم شود.^{۱۱} استیک اسید یک ترکیب شیمیایی است که دیده شده بعد از تزریق رقت مناسب آن به موش و بصورت اینترارکتال، میتواند باعث ایجاد ضایعه در کولون شود و و از طرف دیگر میتواند باعث توقف جریان خون و هموراژی و نکروز بافت و تخریب موکوس و غشای پلاسمایی شود و با افزایش دادن نفوذپذیری غشایی میتواند منجر به از دست رفتن آب و سدیم و تجمع عظیم کلسیم شود و بدین صورت باعث پاتوژنز و آسیب به مخاط روده بزرگ و ایجاد علائم و عوارضی شبیه کولیت اولسراتیو میشود.^{۱۲} مدل های حیوانی التهاب روده ابزار تحقیقاتی مهمی هستند که برای درک پاتوژنز IBD و بررسی گزینه های درمانی جدید از اهمیت بالایی برخوردار هستند. مدل های شیمیایی مثل استفاده از استیک اسید و دکستران سدیم سولفات و 2,4,6-trinitrobenzene sulfonic acid (TNBS) و ... بدلیل در دسترس و مقرون به صرفه بودن نسبت به مدل مهندسی ژنتیک محدودیت کمتری دارند.^{۱۳} در این مطالعه، دوزهای مختلف اسید استیک شامل ۶۰، ۸۰ و ۱۰۰ میکرولیتر در القای مدل حاد کولیت اولسراتیو، از نظر علایم بالینی و آسیب شناسی بافتی و تغییرات سایتوکاینی ارزیابی و مقایسه شده است.

مواد و روش ها

نوع مطالعه: این مطالعه از نوع تجربی اصیل (research experimental original) است.

در این مطالعه تجربی، موش های ماده نژاد BALB/c ۸-۶ هفته ای، وزن 22-20 گرم، سالم از نظر بالینی، از پژوهشکده حیوانات آزمایشگاهی دانشگاه علوم پزشکی مازندران دریافت شد. موش ها مدت دو هفته زودتر از انجام آزمایش دریافت و برای تطابق در محیط جدید و در شرایط استاندارد آزمایشگاهی، در قفسهای جداگانه نگهداری شدند. با توجه به هم ژن بودن موش ها، در هر گروه مطالعه

محلول ice-cold normal saline شسته شده و با فیلتر کاغذی خشک شد و در بافر ۱۰ درصد فرمالین برای بررسی های هیستولوژیکیال فیکس شد، و پس از تهیه مقطع و رنگ آمیزی هماتوکسیلین و ائوزین (H & E)، از نظر شدت التهاب، تغییرات اپیتلیال روده و تغییر در ساختار مخاط، بررسی شدند.

ارزیابی سایتوکاین های التهابی و ضد التهابی بعد از القای

کولیت اولسراتیو

بعد از جداسازی طحال با رعایت شرایط استریل از حیوان، لنفوسیت ها از طحال موش جدا شده و در پلیت ۲۴ خانه و در غلظت ۵۰۰۰۰۰ سلول در هر چاهک، در حضور و عدم حضور فیتوهمگلوتینین، کشت داده شد. و بعد از ۷۲ ساعت انکوباسیون در ۳۷ درجه و ۵ درصد CO₂ و ۹۵ درصد رطوبت، سوپرناتانت سلول ها جمع آوری شده و در فریزر -۷۰ برای اندازه گیری IFN γ و IL10 توسط الایزا، نگه داری شدند.

آنالیز آماری داده ها

جهت تجزیه و تحلیل داده ها از نرم افزار SPSS 21 استفاده شد. نمودارها با نرم افزار Graphpad Prism رسم گردید. نتایج داده های کمی براساس میانگین سه بار تکرار مورد تجزیه و تحلیل آماری قرار گرفت. داده های کمی از لحاظ دارا بودن توزیع نرمال بررسی و در صورت داشتن توزیع نرمال، از آزمون آنالیز واریانس یک طرفه (One-Way ANOVA) با سطح معنی دار ($p\text{-Value} < 0.05$) استفاده شد.

ملاحظات اخلاقی

به منظور رعایت ملاحظات اخلاقی و جلوگیری از زجر حیوان، تمامی آنها قبل از تزریق اینترا رکتال و همچنین قبل از انجام اعمال جراحی بیهوش شدند و سعی گردید در حین کار با حیوانات همه اصول مطرح شده راجع به اخلاق پژوهش های حیوانی رعایت شود. این مطالعه در کمیته اخلاق دانشگاه علوم پزشکی مازندران با کد IR.MAZUMS.REC.1400.9154 تایید شد.

نتایج

اثر دوزهای مختلف اسید استیک بر علائم بالینی کولیت اولسراتیو

پنج سر موش به صورت تصادفی قرار داده شد. دسترسی آزادانه به آب و غذای کافی برای موش ها فراهم بوده و تمام آزمایش ها بر اساس مصوبه شورای نگهداری از حیوانات دانشگاه علوم پزشکی مازندران انجام شد.

القای کولیت

موش ها بصورت ۴ گروه پنج تایی انتخاب شدند. بعد از ۲۴ ساعت ناشتا بودن، موش ها توسط مخلوط کتامین (۵۰mg/kg) زایلازین (۱۰mg/kg) بیهوش شده و سپس به موش های گروه کنترل، ۱۰۰ میکرولیتر نرمال سالین ۰/۹ درصد بصورت اینترارکتال و به هر یک از گروه های دیگر به ترتیب ۶۰، ۸۰ و ۱۰۰ میکرولیتر اسید استیک ۴ درصد بصورت اینترارکتال تزریق شد. موش ها برای جلوگیری از نشست اسید استیک به بیرون، ۴۰ ثانیه به حالت تلندرنیگ قرار داده شدند و بلافاصله با نرمال سالین ۰/۹ درصد شستشو انجام گرفت. سپس موش ها بمدت سه روز با دسترسی آزاد به آب و غذا، داخل قفس نگهداری شدند.

پایش روزانه علائم بالینی

بعد از گذشت سه روز از تزریق اسید استیک، برای تایید القای کولیت اولسراتیو، علائم بالینی موشهای گروههای مختلف شامل تغییر وزن بدن (توزین روزانه موش ها با ترازو)، تغییر قوام مدفوع و شدت خونریزی (Occult blood Test) مشاهده و ثبت شد. میزان شاخص فعالیت بیماری (DAI) Disease Activity Index از معیارهای سنجش کولیت است و به صورت یک عدد واحد از مجموع درجه های شدت علائم بالینی شامل: کاهش وزن بدن، میزان خونریزی و اسهال تعریف میشود که در نهایت در این مطالعه گردآوری و ثبت شد.

بررسی هیستوپاتولوژیکیال بافت کولون

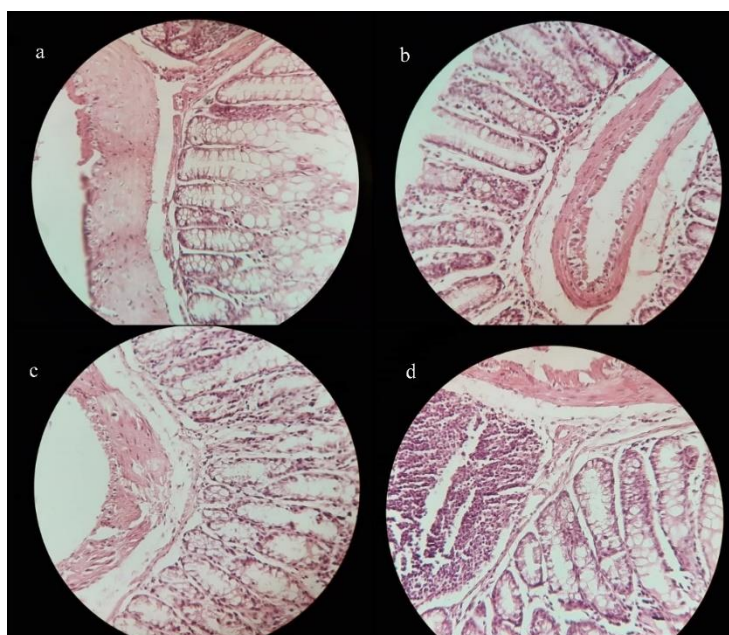
بعد از تایید القای کولیت، تمامی موش ها در روز سوم بعد از تزریق، به صورت استنشاقی و با استفاده از اتر بیهوش و سپس بواسطه در رفتن مهره های گردنی (Cervical dislocation) آسان کشی شدند. بافت کولون و طحال از بدن حیوان استخراج شده و کولون به وسیله

در این مطالعه ارزیابی اثر دوزهای مختلف اسید استیک بر القای کولیت در چهار گروه موش های BALB/c صورت گرفت. مشاهدات مویید این مطلب بود که تزریق اینترارکتال اسید استیک سبب ایجاد علائم بالینی شدید همچون کاهش وزن موش، اسهال و خونریزی رکتال میشود. همچنین مشاهده های ماکروسکوپی بافتی نشاندهنده کاهش در طول و ضخامت روده و همچنین قرمزی و التهاب بود. با سنجش اثر دوزهای مختلف اسید استیک ۴ در صد مشخص شد که استفاده از مقدار ۱۰۰ میکرولیتر از اسید استیک، سبب بروز علائم بالینی بسیار شدید شامل کاهش وزن معنا دار نسبت به گروه نرمال می شود ($p\text{-Value} < 0/05$). همچنین این شدت کاهش وزن موش ها در گروه دریافت کننده دوز ۱۰۰ اسید استیک به صورت معناداری بیشتر از سایر گروه های دریافت کننده بوده است ($p\text{-Value} < 0/05$). شدت خونریزی نیز در هر دو گروه دریافت کننده دوز ۸۰ و ۱۰۰ اسید استیک دارای تفاوت معنا دار با گروه کنترل سالم و نیز دوز ۶۰ اسید استیک بود ($p\text{-Value} < 0/05$). نتایج خونریزی در بین دو گروه کنترل و دریافت کننده دوز ۶۰ اسید استیک فاقد تفاوت معنا دار بود. در بررسی قوام مدفوع و بروز اسهال که از عوارض شایع کولیت است، قوام مدفوع در چهار حالت (form, soft, loose, watery) از ۱ تا ۴ در حیوانات مورد مطالعه رتبه بندی شد. بر اساس نتایج مشخص شد که وضعیت اسهال و قوام مدفوع در گروه ۱۰۰ اسید استیک دارای درجه بالاتر چهار (شدت بالاتر) و دارای تفاوت آماری معنا دار نسبت به سایر گروه ها و نیز گروه کنترل سالم بوده است ($p\text{-Value} < 0/05$). همچنین نتایج گروه دریافت کننده دوز ۸۰ اسید استیک نیز دارای تفاوت آماری معنا دار نسبت به گروه های کنترل و دوز ۱۶۰ اسید استیک بود. در نتایج گروه دریافت کننده دوز ۶۰ اسید استیک و کنترل سالم تفاوت آماری معنا دار مشاهده نشد. در رتبه بندی عوارض بالینی بیماری کولیت، DAI (کاهش وزن، قوام مدفوع و خونریزی) بر اساس نتایج، در بین گروه های دریافت کننده دوز ۸۰ و ۱۰۰ اسید استیک، تفاوت آماری معنا دار با گروه کنترل و نیز گروه ۶۰ اسید استیک ثبت شد ($p\text{-Value} < 0/05$).

همچنین نتایج گروه دریافت کننده دوز ۶۰ در مقایسه با گروه کنترل سالم فاقد تفاوت معنا دار بود. بررسیهای ماکروسکوپی از نظر طول کولون، نشان داد که با بروز التهاب در روده موشهای مورد مطالعه پس از تزریق اسید استیک، اندازه طول کولون کاهش یافته است و در بین گروه های مختلف مطالعه با دریافت مقدار متفاوت اسید استیک و نیز در مقایسه با گروه کنترل سالم تفاوت آماری معنی دار مشاهده شد، اما این کاهش طول روده در بین گروه های دریافت کننده دوز ۶۰ و ۸۰ تفاوت معنی داری نداشت. در گروه اول این مطالعه (دوز ۶۰ اسید استیک) برای القای کولیت حاد در موش ها، مشخص شد که علائم بالینی مبنی بر القای بیماری محسوس نبوده و در مواردی مانند میزان خونریزی رکتال، قوام مدفوع اختلاف معناداری در مقایسه با گروه کنترل موش های سالم مشاهده نشد.

آثار پاتولوژیک دوزهای مختلف اسید استیک بر بافت روده

در بررسی های آسیب شناسی بافتی به صورت میکروسکوپی در گروهی که دوز ۱۰۰ اسید استیک را بصورت اینترارکتال دریافت کرده بودند، شواهد مبنی بر وجود التهاب، ارتشاح سلولی و تخریب ساختار دیواره روده تایید شد و همچنین در این گروه، تغییر بافتی به مراتب شدیدتری ایجاد شد، به نحوی که ساختار بافتی کریپت های روده به شدت تخریب شده و ارتشاح سلولی فراوان مشاهده شد. به این ترتیب به نظر می رسد که افزایش مقدار اسید استیک به سمت دوز ۱۰۰، التهاب را به سمت مدل حاد کولیت پیش میبرد (شکل ۱د). میزان آسیب بافتی در گروه دریافت کننده دوز ۸۰ نیز در مقایسه با بافت سالم مشهود بود (شکل ۱ع) اما در گروه دوز ۶۰ اسید استیک میزان آسیب بافتی وارد شده به کلون نسبتاً خفیف بود و فقط ارتشاح اندک لنفوسیتی مشاهده شد (شکل ۱ب).

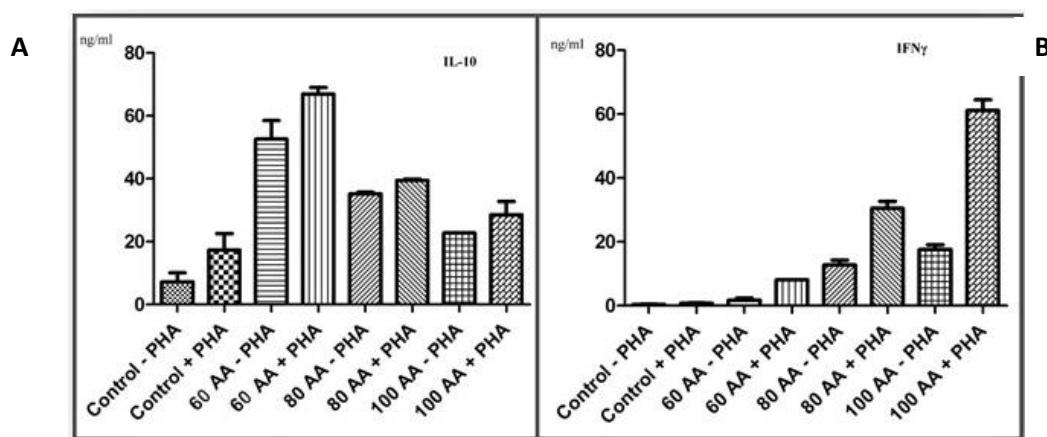


شکل ۱: نمای آسیب شناسی بافتی: به ترتیب از بالا به پایین در نمای بافتی کولون استخراج شده از بدن حیوانات در گروه های a (کنترل)، b (دوز ۶۰ اسید استیک)، c (دوز ۸۰ اسید استیک) و d (دوز ۱۰۰ اسید استیک). به ترتیب افزایش شدت آسیب بافتی و ارتشاح سلولهای التهابی مشاهده شده است.

کنترل و سایر گروه ها داشته است (شکل ۲b). به همین صورت غلظت IL10 نیز در گروه دریافت کننده دوز ۱۰۰ نسبت به سایر گروه ها کاهش بیشتری را نشان داد (شکل ۲a). این تغییرات غلظت سایتوکاین های التهابی و ضد التهابی، گویای پاسخ التهابی شدید ایجاد شده در بدن حیوان و پیشروی به سمت التهاب بافت کولون می باشد.

ارزیابی پروفایل سایتوکاینی IFN γ و IL10 بعد از القای کولیت اولسراتیو

بررسی غلظت سایتوکاینی در مایع رویی سلول های کشت داده شده طحال در موش های مورد مطالعه نشان داد که غلظت IFN γ بعد از تزریق دوز ۱۰۰ اسید استیک، افزایش بیشتری نسبت به گروه



شکل ۲: مقایسه میانگین سائتوکاین ها در گروه های مورد مطالعه: A (با افزایش غلظت های اسید استیک در حضور و عدم حضور فیتوهماگلوبولین، غلظت IL-10 کاهش معنی داری داشت). B (با افزایش غلظت های اسید استیک در حضور و عدم حضور فیتوهماگلوبولین، غلظت IFN γ افزایش معنی داری داشت).

بحث

نتایج این مطالعه مشخص کرد که در طی دوره آزمایش، غلظت های بالای اسید استیک (دوز ۱۰۰) ارتباط مستقیمی با بروز نوسانات شدید علائم بالینی، آسیب های ایجاد شده در بافت روده و حتی افزایش مرگ و میر داشت و در صورت استفاده از غلظت های پایین تر، علائم بیماری در بازه زمانی کوتاهتری رفع شدند و بهبودی حاصل شد. شایان توجه است که کولیت آزمایشگاهی مدل تجربی است که در آن مرگ و میر نقطه پایان آزمایش در نظر گرفته نمی شود، بنابراین با در نظر گرفتن موارد فوق، میتوان تا حدودی از بروز مرگ و میر ناخواسته در آزمایش اجتناب کرد. القای موفق و قابل تکرار کولیت ناشی از اسید استیک بستگی به عوامل کلیدی متعددی دارد که از جمله مهمترین آن ها شامل منبع lot number اسید استیک و غلظت آن، مدت زمان مواجهه، نژاد موش آزمایشگاهی، سن، جنس و وزن بدن موش و نیز عوامل محیطی مثل شرایط بهداشت محل نگهداری می باشد. با توجه به حاصل نشدن نتیجه لازم از گزارش مطالعه های پیشین در ارائه یک دوز مشخص و ثابت برای همه محققان، این مطالعه با هدف سنجش و عیب یابی القای موفق کولیت در کشور ایران، با شرایط حیوانخانه های آموزشی و سویه های موشی رایج در کشور برای دستیابی به دوز مناسب اسید تزریقی و مدت تماس آن برای القای مدل کولیت حاد تجربی انجام شده است.^{۱۴} علاوه بر موارد ذکر شده، جنس موش ها نیز از فاکتورهای بسیار مهم و تاثیرگذار در کیفیت مدل القا شده است. نقش جنسیت در بروز التهاب به اثبات رسیده است و هم در انسان و هم در موش بروز و پیشرفت بیماریهای اتوایمیون در جنس مونث بیشتر گزارش شده است.^{۱۶،۱۵} بهمین دلیل در این مطالعه استفاده از موش ماده برای القای کولیت حاد تجربی پیشنهاد میشود. حکمت دو ست و همکارانش در سال ۲۰۰۸ به بررسی روغن های امگا ۳ در درمان موش های مبتلا به کولیت پرداختند. آنها از موش های BALB/c ماده ۶-۸ هفته با وزن ۱۸-۲۰ گرم استفاده کرده و آنها را در ۵ گروه ۸ تایی تقسیم کردند. یک گروه کنترل و ۴ گروه که روغن های fish oil, canola oil, safflower oil, beef tallow را

بمدت ۳ هفته دریافت کرده بودند. در آخر هفته سوم موش ها بمدت ۲۴ ساعت ناشتا نگه داشته شدند و تحت بیهوشی به آنها یک میلی لیتر اسید استیک ۴ درصد بصورت اینترارکتال تزریق شد. بعد از پایان هفته ۴ موش ها آسان کشی شدند. سپس ارتشاح سلول های ایمنی از طریق بررسی بیان ژن های MCP-1, MIP-2, به عنوان شاخص التهاب، با Real time-PCR و همچنین ارزیابی هیستوپاتولوژیکال کولون برای بررسی ایجاد مدل کولیت انجام شد.^{۱۷} علیرغم یافته های حاصل از این مطالعه، استفاده از یک میلی لیتر از اسید استیک ۴ درصد، در مطالعه ما مرگ و میر فراوان موش ها را سبب شد. نتایج حاصل از مطالعه Amber Hanif- Palla و همکارانش در سال ۲۰۲۰ که به بررسی Flaxseed Oil و عصاره آن در موش های مبتلا به کولیت پرداخته بودند، تایید کننده نتایج مطالعه حاضر و مشابه یافته های حاصل از مطالعه ما بود. آنها از موش BALB/c ۶-۸ هفته با وزن ۳۰-۳۲ gr برای القای کولیت استفاده کردند. موش ها در ۶ گروه ۳ تایی در نظر گرفته شدند و بمدت ۵ روز و بصورت درون صفاقی با دوز های مختلف این روغن و عصاره آن مواجه شدند. سپس به همه گروه ها به جز گروه کنترل در روز ششم و بعد از ۱۸ ساعت ناشتایی و تحت بیهوشی بصورت اینترارکتال ۱۰۰ میکرولیتر اسید استیک ۶ درصد تجویز شد و بعد از تایید القای کولیت بر اساس شاخص DAI، موش ها از نظر هیستوپاتولوژی و سائتوکاین های التهابی IL1 β , TNF α , IL6 و ژن NF κ B مورد بررسی قرار گرفتند.^{۱۸} نتایج حاصل از مطالعه Vinod Prabhu و همکارانش در سال ۲۰۱۴ با نتایج حاصل از مطالعه ما در تضاد است. این محققین اثر درمانی یک عصاره گیاهی بنام *Rhizophora apiculata* را در موش های مبتلا به کولیت اولسراتیو بررسی کردند. آن ها از موش های نژاد BALB/c نر ۶-۴ هفته استفاده کردند و موش ها را در ۴ گروه ۶ تایی تقسیم کردند. در یک گروه هم از داروی sulfasalazine به عنوان استاندارد دارویی استفاده کردند. گروه های موشی تا روز ۶ مورد درمان با عصاره گیاهی و سولفاسالازین قرار گرفتند. در روز ۷، موش ها ۲۴ ساعت ناشتا شده و تحت بیهوشی به آنها ۱۲ ml استیک اسید ۳ درصد

از القای کولیت، اثر این ترکیبات پروبیوتیکی بر روی بیان $IL1\beta$, $TNF\alpha$, $IL17$, $NF\kappa\beta$, $ZO-1$, $MMP9$ ، توسط آنالیز ایمنوهیستولوژیکال در بافت کولون برای تایید ایجاد کولیت و درمان آن ارزیابی شد.^{۱۱} در سال ۲۰۲۰ ر شیدیان و همکارانش اثر درمانی *Bupropion* را بر رت های مبتلا به کولیت از طریق تاثیر بر سیگنالینگ $NF\kappa\beta$ و $TLR4$ مورد بررسی قرار دادند. دوز های مختلف این دارو در گروه های مختلف رت ها ارزیابی شدند. بدین صورت که در ابتدا همه گروه ها به جز گروه کنترل، با ۲ میلی لیتر اسید استیک ۴ درصد به صورت اینترارکتال مواجه شدند و کولیت اولسراتیو القا شد. ۲ ساعت بعد از القای کولیت، تزریق خوراکی دوز های مختلف *Bupropion Ameliorates* و تزریق *dexamethasone*، به عنوان کنترل دارویی گروه درمان انجام شد و تا روز ۵ ادامه یافت. در روز ۶ م رت ها آسان کشی شدند و ارزیابی ها با اندازه گیری $TNF\alpha$ با الیزا و $TLR4$ و $NF\kappa\beta$ با تکنیک IHC در بافت کولون و رنگ آمیزی H&E برای تایید کولیت و تعیین تاثیر دارو بر میزان ارتشاح سلولی و بهبود کولیت انجام گرفت. همراستا با مطالعه حاضر، القای کولیت توسط اسید استیک یک مدل التهابی حاد کولسون می باشد و بعد از القای کولیت حاد با اسید استیک، افزایش قابل مشاهده ای در میزان بیان سیگنالینگ $TLR4/NF\kappa\beta$ و به دنبال آن سایتوکاین های التهابی مشاهده شد که با موارد گزارش شده IBD در انسان سازگار است.^{۲۲} در مطالعه ای که در سال ۲۰۲۰ توسط *Catinean* و همکاران انجام شد، اثر حمایتی اسپورهای پروبیوتیکی گونه های *باسیلوس* همراه با ایمنوگلوبین مشتق از سرم و یک سری از آمینو اسیدها، روی کولیت القا شده با اسید استیک بصورت تزریق اینترارکتال در رت های نر و بیستار بررسی شد. سپس سطح سرمی $IL-6$, $TNF-\alpha$, $ICAM1$, $VCAM1$, IAP با الیزا بررسی شد. علاوه بر آن سطح استرس اکسیداتیو هم با اندازه گیری سطح پلاسمایی *Malondialdehyde* و کاتالاز و *TAC* (total antioxidant capacity) ارزیابی شد.^{۳۳} نتایج حاصل از این پنج مطالعه فوق در القا و تایید کولیت اولسراتیو و ایجاد مدل تجربی کولیت حاد، با نتایج حاصل از مطالعه ما مشابه است، هرچند که نوع مدل ایجاد شده در دو آزمایش متفاوت است.

نتیجه گیری کلی

بصورت اینترارکتال تجویز شد. ۲۴ ساعت بعد از تزریق استیک اسید، کولیت القا شد. سپس موش ها آسان کشی شده و کولون آن از نظر هیستوپاتولوژی مورد ارزیابی قرار گرفت.^{۱۹} در این مطالعه برخلاف مطالعه ما از موش های نژاد BALB/c نر استفاده کرده بود و ۲۴ ساعت پس از تزریق ۲ میلی لیتر استیک اسید به حیوان، کولیت ایجاد شده بود. اما در مطالعه ما تزریق ۲ میلی لیتر اسید استیک باعث مرگ و میر فراوان در حیوان ماده شد و بعد از ۷۲ ساعت پس از تزریق ۱۰۰ میکرولیتر استیک اسید، کولیت القا شد. *Neelan Vishwakarma* و همکارانش در سال ۲۰۱۴ برای بررسی اثر داروی *Mesalazine* و پروبیوتیک، بر پایه بید های پکتینی در رت های مبتلا به کولیت، از رت های نر و بیستار با وزن ۲۰۰-۱۸۰ گرم استفاده کردند و بعد از ۳۶ ساعت ناشتایی و سپس بیهوشی، ۲ میلی لیتر اسید استیک ۴ درصد از طریق اینترارکتال به لومن کولون تزریق کردند. ابتدا به کولیت در رت ها از طریق شاخص DAI تایید شد و بررسی هیستوپاتولوژیکی برای تایید ایجاد کولیت و درمان آن انجام گرفت.^{۱۲} *Holma* و همکارانش در سال ۲۰۰۹ برای بررسی اثر درمانی سه سویه باکتری پروبیوتیکی بنام *L. reuteri* و *L. plantarum* و *L. rhamnosus GG*، از ۵ گروه ۸ تایی رت نر با وزن ۲۸۰-۱۸۰ گرم استفاده کردند و القای کولیت را با تزریق ۲ میلی لیتر استیک اسید ۴ درصد به درون لومن کولون موش بصورت اینترارکتال انجام دادند. ۷ روز قبل از القای کولیت رت ها با باکتری های پروبیوتیک بصورت خوراکی مواجه شدند. در روز ۸ بعد از ۲۴ ساعت ناشتایی و تحت بیهوشی القای کولیت طبق پروتکل گفته شده انجام شد. حیوانات ۷۲ ساعت بعد از القای کولیت آسان کشی شدند و بافت کولون استخراج و از نظر هیستوپاتولوژی بررسی شد.^{۲۰} در سال ۲۰۱۸ *Raphaella Rodrigues* و همکارانش به بررسی اثر درمانی پروبیوتیک در موش های مبتلا به کولیت پرداختند. آنها از رت های با وزن ۲۱۰-۱۸۰ گرم استفاده کردند. رت ها در ۶ گروه ۸ تایی در نظر گرفته شدند. همه گروه ها به جز گروه کنترل، تا ۱۴ روز قبل از القای کولیت، تحت درمان با ترکیبات مختلف پروبیوتیک قرار گرفتند. در روز ۱۵ ام تحت بیهوشی، تزریق اینترارکتال استیک اسید در رت ها انجام گرفت و بعد از القای کولیت تا روز ۱۷ درمان پروبیوتیکی ادامه داشت و در روز ۱۸ م رت ها آسان کشی شدند و در ۲۴، ۴۸ و ۷۲ ساعت پس

مقاله حاضر، حاصل اجرای طرح تحقیقاتی مصوب در معاونت تحقیقات و فن آوری دانشگاه علوم پزشکی و خدمات بهداشتی درمانی مازندران به شماره طرح ۹۱۵۴ می باشد. بدینوسیله از معاونت تحقیقات و فن آوری دانشگاه علوم پزشکی مازندران قدردانی می شود.

تعارض در منافع

بدینوسیله نویسندگان تصریح مینمایند که هیچ گونه تضاد منافی در خصوص پژوهش حاضر وجود ندارد.

استفاده از اسید استیک، برای ایجاد کولیت حاد در مدل موشی رایج بوده است. در این مطالعه دوز مناسب و اپتیمم بدست آمده از اسید استیک برای ایجاد مدل تجربی کولیت در موش های نژاد BALB/c ماده، غلظت ۱۰۰ میکرولیتر از آن است که در ایجاد فرم حاد بیماری حائز اهمیت می باشد و نتایج قابل قبولی را فراهم کرده است و در صورت استفاده از غلظت بالاتر اسید، تعدادی زیادی حیوان از دست خواهند رفت. همچنین ارزیابی پاسخ ایمنی از طریق بررسی پروفایل سایتوکاینی نشان داد که پاسخ های التهابی شدیدتری در موش بعد از تزریق دوز ۱۰۰ اسیداستیک ایجاد شد که این امر، موید ایجاد کولیت حاد در حیوان آزمایشگاهی است.

تشکر و قدردانی

References

- Hassanshahi N, Masoumi SJ, Mehrabani D, Hashemi SS, Zare M. The Healing Effect of Aloe Vera Gel on Acetic Acid-Induced Ulcerative Colitis in Rat. *Middle East J Dig Dis*. 2020;12(3):154.
- Hosseinzadeh F, Salehi M, Tanideh N, Mehrabani D, Sayarifard A, Sedighi A. The Healing effect of grape seed oil enema with or without sesame oil in acetic acid induced ulcerative colitis of rats. *World J Plast Surg*. 2017;6(2):176.
- Mehrabani D, Bahrami F, Hosseini SV, Ashraf MJ, Tanideh N, Rezaianzadeh A, Amini M, Amini A. The healing effect of Teucrium polium in acetic acid-induced ulcerative colitis in the dog as an animal model. *Middle East J Dig Dis*. 2012;4(1):40.
- Mak WY, Zhao M, Ng SC, Burisch J. The epidemiology of inflammatory bowel disease: east meets west. *J Gastroenterol Hepatol*. 2020;35(3):380-9.
- Safarpour AR, Hosseini SV, Mehrabani D. Epidemiology of inflammatory bowel diseases in iran and Asia; a mini review. *Iran J Med Sci*. 2013;38(2 Suppl):140.
- Conrad K, Roggenbuck D, Laass MW. Diagnosis and classification of ulcerative colitis. *Autoimmun Rev*. 2014;13(4-5):463-6.
- Feagan BG, MacDonald JK. Oral 5-aminosalicylic acid for induction of remission in ulcerative colitis. *Cochrane Database Syst Rev*. 2012(10).
- Langer V, Vivi E, Regensburger D, Winkler TH, Waldner MJ, Rath T, Schmid B, Skottke L, Lee S, Jeon NL, Wohlfahrt T. IFN- γ drives inflammatory bowel disease pathogenesis through VE-cadherin-directed vascular barrier disruption. *J Clin Invest*. 2019;129(11):4691-707.
- Mosser DM, Zhang X. Interleukin-10: new perspectives on an old cytokine. *Immunol Rev*. 2008;226(1):205-18.
- Pestka S, Krause CD, Sarkar D, Walter MR, Shi Y, Fisher PB. Interleukin-10 and related cytokines and receptors. *Annu Rev Immunol*. 2004; 22:929-79.
- Li MC, He SH. IL-10 and its related cytokines for treatment of inflammatory bowel disease. *World J Gastroenterol*. 2004;10(5):620.
- Vishwakarma N, Ganeshpurkar A, Pandey V, Dubey N, Bansal D. Mesalazine-probiotics beads for acetic acid experimental colitis: formulation and characterization of a promising new therapeutic strategy for ulcerative colitis. *Drug Deliv*. 2015;22(1):94-9.
- Bamias G, Arseneau KO, Cominelli F. Mouse models of inflammatory bowel disease for investigating mucosal immunity in the intestine. *Curr Opin Gastroenterol*. 2017;33(6):411-6.
- Chassaing B, Aitken JD, Malleshappa M, Vijay-Kumar M. Dextran sulfate sodium (DSS)-induced colitis in mice. *Current protocols in immunology*. 2014 Feb;104(1):15-25.
- Ngo ST, Steyn FJ, McCombe PA. Gender differences in autoimmune disease. *Frontiers in neuroendocrinology*. 2014 Aug 1;35(3):347-69.
- Bábíčková J, Tóthová L, Lengyelová E, Bartoňová A, Hodosy J, Gardlík R, Celec P. Sex differences in experimentally induced colitis in mice: a role for estrogens. *Inflammation*. 2015 Oct;38(5):1996-2006.
- Hekmatdoost A, Feizabadi MM, Djazayeri A, Mirshafiey A, Eshraghian MR, Yeganeh SM, Sedaghat R, Jacobson K. The effect of dietary oils on cecal microflora in experimental colitis in mice. *Indian J Gastroenterol*. 2008;27(5):186-9.
- Palla AH, Gilani AU, Bashir S, Ur Rehman N. Multiple Mechanisms of Flaxseed: Effectiveness in Inflammatory Bowel Disease. *Evid Based Complement Alternat Med*. 2020;2020.
- Prabhu V, Guruvayoorappan C. Protective effect of marine mangrove *Rhizophora apiculata* on acetic acid induced experimental colitis by regulating anti-oxidant enzymes, inflammatory mediators and nuclear factor-kappa B subunits. *Int Immunopharmacol*. 2014;18(1):124-34.
- Holma R, Salmenperä P, Lohi J, Vapaatalo H, Korpela R. Effects of *Lactobacillus rhamnosus* GG and *Lactobacillus reuteri* R2LC on acetic acid-induced colitis in rats. *Scand J Gastroenterol*. 2001;36(6):630-5.
- Rodrigues R, Guerra G, Soares J, Santos K, Rolim F, Assis P, Araújo D, de Araújo Júnior RF, Garcia VB, de Araújo AA, Queiroga R. *Lactobacillus rhamnosus* EM1107 in goat milk matrix modulates intestinal inflammation involving NF- κ B p65 and SOCS-1 in an acid-induced colitis model. *Journal of Functional Foods*. 2018;50:78-92.
- Rashidian A, Dejbani P, Fard KK, Abdollahi A, Chamanara M, Dehpour A, Hasanvand A. Bupropion Ameliorates Acetic Acid-Induced Colitis in Rat: the Involvement of the TLR4/NF- κ B Signaling Pathway. *Inflammation*. 2020;43(5):1999-2009.
- Catinean A, Neag MA, Krishnan K, Muntean DM, Bocsan CI, Pop RM, Mitre AO, Melincovici CS, Buzoianu AD. Probiotic *Bacillus* Spores Together with Amino Acids and Immunoglobulins Exert Protective Effects on a Rat Model of Ulcerative Colitis. *Nutrients*. 2020 Dec;12(12):3607.

Mona Moshiri¹, Manizhe Faghih¹, Fatemeh Ahmadzadeh², Saeed Abedian Kenari^{3*}

¹PhD Student in Immunology, Department of Immunology, School of Medicine, Mazandaran University of Medical Sciences, Sari, Iran.

²M.Sc. in Immunology, Department of Immunology, School of Medicine, Mazandaran University of Medical Sciences, Sari, Iran.

³Professor of Immunology, Department of Immunology, School of Medicine, Mazandaran University of Medical Sciences, Sari, Iran.

Evaluation of different doses of acetic acid on the induction of acute ulcerative colitis and cytokine profile in BALB/c mice; An experimental study

Received: 21 Jun 2022 ; Accepted: 7 Nov 2022

Abstract

Introduction: IBD is a multifactorial disease that is classified as Crohn's disease and ulcerative colitis. In this study, we aimed to assess the effects of different volume of 4% acetic acid to induction of acute ulcerative colitis and immunological responses in BALB/c mice.

Methods: In this experimental study, mice were divided into four groups (five mice in each group). Then, control group was injected intrarectally with normal saline, in the case groups different volume of 4% acetic acid (60, 80 and 100 μ l) were injected intrarectally. Clinical manifestations of colitis in mice including: weight loss, bleeding and diarrhea were evaluated daily. The animal groups were sacrificed on day 3 after injection and were examined microscopically and macroscopically. The supernatant of spleens cells was harvested and IFN- γ and IL-10 concentrations were measured by sandwich ELISA. The results of the study were analyzed and reported using Graphpad Prism software version 5.

Results: In microscopic and macroscopic examinations, significant lymphocyte infiltration was observed in the injected groups with doses of 60, 80 and 100 μ l of acetic acid compared to the control group. However, no significant difference was observed macroscopically and microscopically between the acetic acid groups at doses of 60 and 80 μ l. The use of 100 doses of acetic acid also induced colitis with acute symptoms and no mortality in mice. Also, evaluation of cytokines after induction of ulcerative colitis showed a significant increase in IFN γ levels and a decrease in IL-10 in the acetic acid group with a dose of 100, compared with the control group and other groups.

Conclusion: It seems that the use of 100 μ l of 4% acetic acid with the proposed protocol can induce acute experimental colitis in female BALB/c mice as an optimal dose.

Keywords: Inflammatory bowel disease; animal model; acute colitis; acetic acid

*Corresponding Author:

Professor of Immunology, Department of Immunology, School of Medicine, Mazandaran University of Medical Sciences, Sari, Iran, Khazar Abad Rd, Sari, Iran.

09121985667
abedianlab@yahoo.co.uk