

## بررسی علل بی‌اختیاری مدفوعی متعاقب عمل آنورکتوپلاستی در بیماران آنوس بسته و ارزیابی نتایج درمان در بیمارستان مریم کرج؛ بین سالهای ۱۳۹۴ تا ۱۳۹۹

صلاح الدین دلشاد<sup>۱</sup>، ناصر پیری<sup>۲\*</sup>

<sup>۱</sup> دپارتمان جراحی اطفال، بیمارستان مریم، کرج، ایران  
<sup>۲</sup> واحد تحقیقات بالینی و فناوری بیمارستان مریم، کرج، ایران

تاریخ دریافت مقاله: ۱۴۰۰/۲/۶؛ تاریخ پذیرش: ۱۴۰۰/۸/۱۰

### چکیده

**زمینه و هدف:** بی‌اختیاری مدفوعی یکی از عوارض وخیم عمل آنورکتوپلاستی در کودکان دچار مقعد بسته به شمار می‌آید. جابجایی کامل رکتوم و نقص موضعی حلقوی عضله اسفنکتر دو دلیل اصلی در پیدایش بی‌اختیاری مدفوع در افرادی که تحت عمل جراحی آنورکتوپلاستی قرار گرفته‌اند می‌باشد.

**مواد و روش‌ها:** این مطالعه توصیفی گزارش موارد (Case-Series) بین سالهای ۱۳۹۴ تا ۱۳۹۹ در بیمارستان مریم کرج انجام شد. اطلاعات مورد نیاز مطالعه به وسیله چک لیستی که توسط محقق طراحی شده بود جمع‌آوری شد. داده‌ها توسط نرم افزار SPSS نسخه ۲۳ آنالیز شد. از تحلیل توصیفی برای آنالیز متغیرهای کیفی و برای متغیرهای کمی از شاخص میانگین و انحراف معیار استفاده شد.

**یافته‌ها:** میانگین سن بیماران ۹/۶۵ سال با انحراف معیار ۷/۴۵ (۲-۳۳ سال) بود. شایعترین عارضه جانبی بعد از عمل اسفنکتروپلاستی برای درمان بی‌اختیاری مدفوع متعاقب عمل آنورکتوپلاستی در بیماران آنوس بسته، تنگی آنوس می‌باشد. میزان موفقیت جراحی در بهبود بیماران دچار بی‌اختیاری مدفوعی پس از ۶ ماه، ۷۴٪ و پس از ۲ سال به طور متوسط ۸۹٪ می‌باشد.

**نتیجه‌گیری:** بیشترین علت بی‌اختیاری مدفوعی متعاقب عمل آنورکتوپلاستی، جابجایی عضلات رکتوم و قرار نگرفتن آنورکتوم در میان عضله اسفنکتر و همچنین نقص حلقوی اسفنکتر مقعد می‌باشد. در بیمارانی که قبلاً تحت عمل آنورکتوپلاستی برای مقعد بسته قرار گرفته بودند، اکثراً نقص حلقوی اسفنکتر در ساعت ۱۲ و ۶ بوده است (قسمت قدامی و خلفی اسفنکتر) که لازم است جراحان در ترمیم این نقاط بهنگام انجام عمل آنورکتوپلاستی دقت بیشتری اعمال نمایند.

**کلمات کلیدی:** اسفنکتروپلاستی، ناهنجاری آنوس بسته، تنگی آنوس

**نویسنده مسئول:**

واحد تحقیقات بالینی و فناوری بیمارستان مریم، کرج، ایران

۰۲۶۳۳۵۱۲۴۶۲

Email: piri.naser1989@maryamhospital.ir

## مقدمه

بیماری آنوس بسته نوعی ناهنجاری آنورکتال مادرزادی است که در آن نوزاد قادر به دفع مدفوع از راه معمول نیست. این بیماری به صورت عدم وجود سوراخ مقعد در جای طبیعی خود تعریف می‌شود. در سه حالت خفیف، متوسط و شدید درجه بندی می‌شود. با توجه به مطالعات قبلی بروز بیماری آنوس بسته به این صورت است که از هر ۵۰۰۰ نوزاد زنده، یک نوزاد به این ناهنجاری مبتلا می‌شود. این نوع ناهنجاری و عارضه در هر دو جنس مشاهده می‌شود. علل قطعی مشخصی برای بروز این بیماری هنوز ذکر نشده است و بیشتر تاکید بر ماهیت مولتی فاکتوریال و چند عاملی بودن ناهنجاری می‌شود. تشخیص این اختلال و ناهنجاری در بیشتر نوزادان از طریق یک معاینه فیزیکی روتین در هنگام تولد صورت می‌گیرد.<sup>۱،۲</sup>

در حال حاضر جراحی آنورکتوپلاستی ساژیتال خلفی (PSARP) که برای اولین بار در سال ۱۹۸۲ توسط دی وریس و آلبرتو پنا معرفی شد به عنوان جراحی استاندارد برای درمان انواع ناهنجاری های آنورکتال در سراسر جهان در نظر گرفته می‌شود.<sup>۳</sup> روش PSAR که گاهی اوقات جراحی پول-ترو نامیده می‌شود، روشی است که ناهنجاری های آنورکتال یا نقص های راست روده و یا مقعد را اصلاح و ترمیم می‌کند. با دراز کشیدن بیمار روی شکم، جراحانی که از PSARP استفاده می‌کنند دید واضح تری نسبت به عمل دارند. روش جراحی PSARP، بی‌اختیاری ادراری و روده ای مادام العمر و از دست دادن عملکرد جنسی را که ناشی از روش های قبلی جراحی شکمی بوده بسیار کاهش داده است. فعالیت دستگاه گوارشی و ادراری بسیاری از بیماران پس از جراحی با این روش به حالت نرمال بر می‌گردد.<sup>۴</sup> از طرف دیگر برخی از بیماران پس از عمل جراحی متعاقب عمل آنوس بسته دچار عوارض زودرس و دیررس از جمله زخم و عفونت، بی‌اختیاری مدفوع، بیبوست، عود فیستول، تنگی مقعد و حتی مرگ خواهند شد.<sup>۵</sup> بی‌اختیاری مدفوعی یکی از عوارض وخیم عمل آنورکتوپلاستی در کودکان دچار مقعد بسته به شمار می‌آید.<sup>۶</sup> بی‌اختیاری مدفوعی به نوعی می‌تواند از جمله عوارض متعاقب روش های جراحی آنوس بسته باشد که به صورت فقدان کنترل ارادی بر دفع مدفوع تعریف می‌شود.<sup>۷</sup> بی‌اختیاری متعاقب عمل آنوس بسته به دلایل مختلفی می‌تواند ایجاد شود. نبود

عضله اسفنکتر، عدم عصب‌گیری عضله اسفنکتر مقعد و عدم ترمیم کامل اسفنکتر و جابجایی عضله اسفنکتر در حین عمل جراحی آنورکتوپلاستی از جمله این موارد می‌باشد. در چنین نوع بی‌اختیاری مقعد غیرطبیعی، کاملاً باز یا با درجه ای از پرولاپس مخاط همراه می‌باشد. در جابجایی مقعد دهانه آنوس در محل غیرطبیعی به صورت قدامی یا خلفی نسبت به محل طبیعی قرار می‌گیرد. در معاینه با انگشت دست بیماران (معاینه دیجیتال)، عدم انقباض یا انقباض بسیار ضعیف در قسمت فوقانی (Superior) و تحتانی (Inferior) کمپلکس عضلانی اسفنکتری آنورکتال مشاهده خواهد شد. جابجایی کامل رکتوم و نقص موضعی حلقوی عضله اسفنکتر دو دلیل اصلی در پیدایش بی‌اختیاری مدفوع در کودکانی است که تحت عمل جراحی برای درمان بیماری مقعد بسته قرار می‌گیرند.<sup>۸</sup> میزان بروز این عارضه در مطالعات مختلف بین ۴ تا ۳۸ درصد گزارش شده است.<sup>۹،۱۰</sup>

از آنجایی که بی‌اختیاری مدفوع می‌تواند باعث ایجاد تأثیرات منفی در کیفیت زندگی و عملکرد روزانه بیماران شود لذا با بررسی فراوانی این ناهنجاری می‌توان میزان شیوع تقریبی آن را در جامعه تخمین زد و با بررسی عوامل مرتبط با آن توصیه های مناسب برای پیشگیری ارائه نمود. به همین منظور و به دلیل بروز عارضه بی‌اختیاری مدفوع در بین کودکانی که تحت عمل جراحی آنورکتوپلاستی قرار گرفته اند و عدم وجود تحقیقات کافی در این زمینه و لزوم وجود این نوع تحقیقات به منظور تعیین روش درمانی مناسب، به بررسی علل بی‌اختیاری مدفوع و عوامل مرتبط با این نوع ناهنجاری در کودکان مبتلا به ناهنجاری آنوس بسته که طی سال‌های ۱۳۹۴ تا ۱۳۹۹ تحت عمل آنورکتوپلاستی قرار گرفته اند، پرداخته شد. بیمارانی که در این مطالعه مورد بررسی قرار گرفتند بی‌اختیاری یا منشأ عصبی یا آژنزی عضله اسفنکتر نداشتند و صرفاً به دلیل جابجایی یا نقص حلقوی عضله اسفنکتر پس از عمل آنورکتوپلاستی جهت درمان آنوس بسته، دچار بی‌اختیاری مدفوعی شده بودند.

## مواد و روش ها

بیماران دچار میلو مننگوسل، ترومای مغزی و نخاعی و عقب‌ماندگی ذهنی که از کف لگن و اسفنکتر مقعد سالم برخوردار بوده اما مشکل عصب‌دهی عضله (Innervation) داشتند از مطالعه خارج

اطلاعات تکمیلی از طریق تماس با خانواده بیمار و در صورت لزوم دعوت بیمار به بیمارستان جهت مراجعه تکمیل گردید. اطلاعات تکمیل شده پس از جمع‌آوری و رفع نقص توسط نرم‌افزار SPSS نسخه ۲۳ مورد تجزیه و تحلیل قرار گرفت. برای متغیرهای کمی شاخص میانگین و انحراف معیار و متغیرهای توصیفی فراوانی (درصد) استفاده شد.

به طور کلی ۲۷ نفر به دلیل بی‌اختیاری مدفوعی متعاقب عمل آنوس بسته به بیمارستان مریم کرج مراجعه نموده بودند. از این تعداد ۲۶ نفر مشکل عصبی یا آژنری عضله نداشتند و منحصراً به علت جابجایی و نقص در اسفنکتر عضله رکتوم پس از عمل جراحی دچار بی‌اختیاری و عدم کنترل دفع شده بودند.

## نتایج

در عمل جراحی در بیماران دچار جابجایی کامل رکتوم با پیدا کردن نقطه میانی عضله اسفنکتر آنال و گشاد نمودن آن با بوژی‌های متعدد (تصویر a) تا میزان مورد نیاز به تناسب بیمار، و سپس آزادسازی رکتوم از چسبندگی‌های اطراف (تصویر b) و قرار دادن آن در میان عضله اسفنکتر آنال (تصویر c) و دوختن لبه‌های روده آنورکتوم به پوست اطراف مقعد (تصویر d) ترمیم انجام می‌گیرد. در موارد نقص حلقوی عضلات کمپلکس (شامل اسفنکتر آنال و لواتورها) پس از پیدا کردن لبه‌های عضلات و دوختن آنها به همدیگر با استفاده از ویکریل ۳/۰ و ۴/۰ روی گاید بوژی با سایز متناسب با سن بیمار و سپس دوختن لبه‌های آنورکتوم به پوست اطراف مقعد درمان جراحی بی‌اختیاری انجام می‌گیرد. به طور متوسط ۲/۵ سال پیگیری بعد از ترخیص از ۷ بیماری که تشخیص جابجایی کامل رکتوم داشتند و تحت عمل Rectal Relocation قرار گرفته بودند در ۶ بیمار بهبودی کامل و در ۱ مورد فقط Soiling تا ۶ ماه دیده شد. در ۱۹ بیمار دیگر بعلت نقص حلقوی اسفنکتر مقعدی که منجر به جابجایی ناقص رکتوم شده بود (Partial Mislocation) ترمیم و اصلاح وضعیت عضلات انجام شد. در معاینات زیر بی‌هوشی بیشترین ناحیه‌ای که در آن دیفکت مشاهده شده بود ناحیه ساعت ۱۲ (۱۱ مورد) و سپس ناحیه ساعت ۶ (۴ مورد) بود. در سه بیمار، دیفکت در ناحیه ساعت ۳ و در سه بیمار دیگر دیفکت در

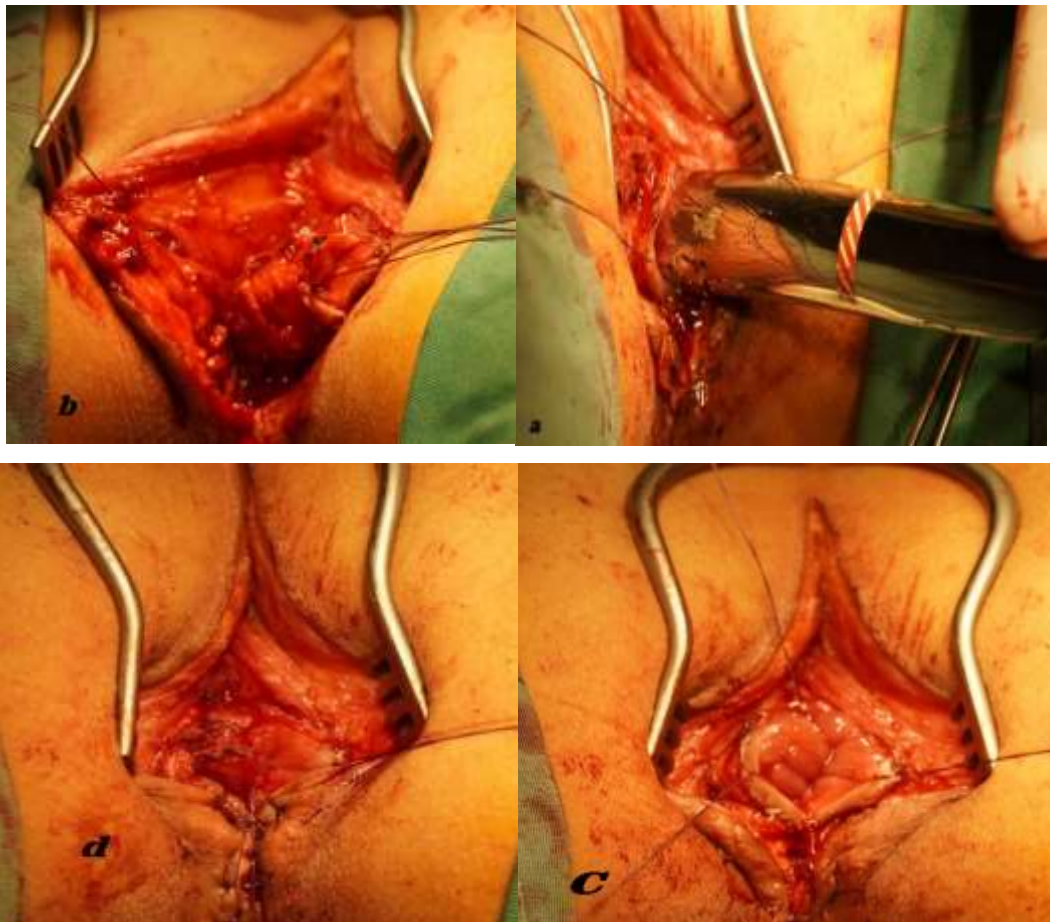
شدند. از طرف دیگر تمامی بیمارانی که عصب‌گیری عضلات کف لگن و اسفنکتر مقعد در آنها طبیعی بوده اما نقص در خود عضلات داشتند وارد مطالعه شدند. هیچ محدودیت سنی و جنسی برای ورود به مطالعه وجود نداشت. کسانی که علاوه بر از دست دادن کنترل مداوم مدفوع (ترشحات موکوسی و مایع)، ۵ بار یا بیشتر در روز اجابت مزاج دارند بعنوان بی‌اختیاری مدفوعی طبقه بندی می‌شوند. به منظور تعیین محل نقص عضله اسفنکتر آنال و نوع جابجایی عضله رکتوم و انتخاب روش جراحی برای ترمیم، از روش‌های پاراکلینیکی از جمله EMG (Electromyography) و بررسی زیر بیهوشی با Muscle Stimulator استفاده شد. جهت ارزیابی وضعیت ارتباط بین عصب و عضله و شناسایی نقاط نقص عضلانی و تهیه نقشه در تمامی بیماران از EMG استفاده شد. همچنین در تمامی بیماران به منظور تأیید و بررسی بیشتر، از روش Muscle Stimulator (EMS) Electrical در شروع عمل جراحی استفاده شده است. ماسل استیمولاتور می‌تواند به عنوان یک ابزار آزمایش برای ارزیابی عملکرد عضلانی و اطمینان از انجام برش بر عضله اسفنکتر در حین عمل جراحی به منظور تقسیم مساوی عضلات اسفنکتر استفاده می‌شود. از مجموع ۲۶ مورد بی‌اختیاری مدفوع متعاقب عمل آنورکتوپلاستی در ۷ بیمار بستری شده انقباض عضله اسفنکتر مقعد، خارج از عضله رکتوم و در کنار آن نشان داده شد (Complete Rectal Mislocation) که تحت عمل Rectal Relocation قرار گرفتند.

## گردآوری داده‌ها

این مطالعه توصیفی گزارش موارد (Case-Series) و با رویکردی گذشته‌نگر در سال ۱۳۹۹ در بیمارستان مریم کرج انجام شد. پرونده‌های پزشکی کلیه بیماران مبتلا به ناهنجاری آنوس بسته که متعاقب عمل جراحی آنورکتوپلاستی دچار بی‌اختیاری مدفوعی شده بودند و از ابتدای سال ۱۳۹۴ تا پایان خرداد ماه ۱۳۹۹ به منظور درمان به بیمارستان مریم کرج مراجعه نموده بودند، مورد بررسی قرار گرفتند. داده‌ها و اطلاعات مورد نیاز این مطالعه به وسیله چک‌لیستی که توسط محقق طراحی شده بود جمع‌آوری شد. این پرسشنامه شامل اطلاعات دموگرافیک و اطلاعات بالینی بیمار بود. اطلاعات مورد نیاز ابتدا با مراجعه پژوهشگر به پرونده پزشکی بیماران مورد نظر و سپس

(۱ مورد) و اسکولیوز (۱ مورد) از جمله بیماری های زمینه ای همراه آنوس بسته در بیماران بودند. ۲ مورد از بیماران سابقه عمل جراحی مثانه داشتند. بی اختیاری مدفوعی از نوع جامد در ۱۰ بیمار (۳/۸۴٪)، بی اختیاری مدفوعی مایع (اسهال) در ۱۴ بیمار (۵۳/۸۵٪)، بی اختیاری موکوس (Soiling) در ۲ بیمار (۷/۶۹٪) وجود داشت. در اکثر بیماران (۲۱ نفر) مجموعه ای از انواع بی اختیاری دیده شد. طول مدت بستری بیماران در حداقل ۱ و حداکثر ۲۰ روز (میانگین ۹/۱۵ روز) بوده است. سایر متغیرهای توصیفی در جدول شماره ۱ اشاره شده است.

ناحیه ساعت ۹ وجود داشت. علاوه بر این در دو بیمار دیفکت عضلانی بین ناحیه ساعت های ۶ تا ۹ مشاهده شد. در یک بیمار نواحی ساعت ۱۱ و ۱ و در یک بیمار دیگر در ناحیه ۷ تا ۹ دیفکت یا انقباض عضلانی مشاهده شد. میانگین سن بیماران ۹/۶۵ سال با انحراف معیار ۷/۴۵ (حداقل سن ۲ سال و حداکثر سن ۳۳ سال) و میانگین مدت زمان پیگیری بیماران بعد از ترخیص ۲/۶۳ سال با انحراف معیار ۱/۵۷ بود. در پرونده هیچ یک از بیماران سابقه ژنتیکی بی اختیاری مدفوع دیده نشد. هیپوسپادیس (۲ مورد)، ناراحتی قلبی (۲ مورد)، کیفوزیس



جدول ۱: بررسی متغیرهای توصیفی بیماران دچار بی اختیاری مدفوعی متعاقب عمل آنورکتوپلاستی

متغیر	سطوح	فراوانی	درصد
جنسیت	پسر	۲۰	۷۷
	دختر	۶	۲۳
ملیت	ایرانی	۲۳	۸۸
	خارج از ایران	۳	۱۲
نیاز به پوشک / پد	ندارد	۲۳	۸۸
	دارد و استفاده می‌کند	۲	۸
	دارد و استفاده نمی‌کند	۱	۴
بی اختیاری مدفوعی	جامد(مدفوع)	۱۰	۳۸
	مایع(اسهال)	۱۴	۵۴
	ترشحات (Soiling)	۲	۸

ناشی از مسمومیت غذایی در دوران نقاهت و باز شدن بخیه‌ها، تخلیه آبسه، شست و شو و ترمیم نسوج انجام شده بود. به فاصله ۳ تا ۴ هفته پس از عمل ترمیم، کلیه بیماران به غیر از ۳ مورد از کنترل ارادی دفع برخوردار بودند و به صورت کامل بهبود یافته بودند. اما در سه بیمار دیگر به طور میانگین ۷ ماه بعد از ترخیص بهبودی نسبی حاصل شده بود. وضعیت بی اختیاری جامد حذف شده بود اما شکل بی اختیاری گاز و موکوس هفته‌ای یک الی دو بار ادامه داشت. هم چنین ۳ بیمار بعد از میانگین ۲/۵ سال بعد از بهبودی کامل به دلیل مبتلا شدن به اسهال شدید، بی اختیاری از نوع موکوس عود کرده بود و مجدداً جهت درمان مراجعه کرده بودند. در این بین علت مراجعه یک بیمار ۳۳ ساله، بی اختیاری مدفوعی متعاقب زایمان (باز شدن عضلات پرینه و لواتورها) یکسال و نیم بعد از عمل ترمیم اسفنکتروپلاستی قبلی بود که عمل ترمیم عضلات اسفنکتر و لواتور به روش لایه به لایه و روی هم برای وی انجام گردید. میزان موفقیت جراحی در این مطالعه در بهبود بیماران دچار بی اختیاری مدفوعی متعاقب عمل آنورکتوپلاستی برای بیماران آنوس بسته پس از ۶ ماه، ۷۴٪ و پس از ۲ سال به طور متوسط ۸۹٪ می‌باشد.

### بحث

میانگین طول زمان بی اختیاری تا مراجعه به پزشک در بین بیماران ۴/۵ سال بود (حداقل ۲ سال و حداکثر ۱۳ سال). به طور متوسط فاصله زمانی بین جراحی آنورکتوپلاستی متعاقب آنوس بسته تا بروز بی اختیاری در بیماران تقریباً یکسال بوده است (حداقل فاصله ۳ ماه و حداکثر فاصله زمانی ۲ سال). علاوه بر عارضه بی اختیاری که در تمامی بیماران در این مطالعه متعاقب عمل آنورکتوپلاستی اولیه وجود داشت، تنگی مقعد و پرولاپس رکتوم و درد هنگام دفع از دیگر عوارض این جراحی در بیماران بودند به طوری که عارضه تنگی مقعد و پرولاپس رکتوم به ترتیب در (۳۱٪) ۸ و (۱۹٪) ۵ بیمار تشخیص داده شده بود. تعداد ۲۶ بیمار به روش PSARP (Posterior Sagittal Anorectoplasty) برای مقعد بسته مورد جراحی قرار گرفته بودند. برای درمان ۲ مورد از بیمارانی که پرولاپس رکتوم داشتند تزریق ماده اسکروزان (گلیسرین فنیکه ۵٪) جهت درمان پرولاپس انجام شد. برای درمان ۲ بیمار از ۸ بیماری که تنگی مقعد داشتند، اکسیزیون نسوج و برای ۶ مورد دیگر با استفاده از جراحی آنوپلاستی تنگی مقعد (Congenital Anal Stenosis) اصلاح انجام شد. برای یک بیمار ۱۱ ساله قبل از ترمیم عضلات اسفنکتر، کلستومی سیگموئید انجام شده بود. در یک بیمار پس از عمل آنوپلاستی، به علت باز شدن نسوج متعاقب اسهال

به کانال رکتوم عکس العمل نشان می‌دهد. مهمترین عامل در ابتدای ویزیت بیماران مورد نظر بررسی و اخذ شرح حال دقیق از سابقه ناهنجاری آنوس بسته تا دریافت انواع درمانهای اصلاحی و ترمیمی متعاقب انجام شده برای بیمار می‌باشد. عدم درمان به موقع این معلولیت می‌تواند زندگی بیمار را برای همیشه یا مدت طولانی دچار اختلال کند و زمینه ساز عوارض ناخوشایند روانی مانند استرس و انزوای اجتماعی برای بیمار باشد<sup>۶،۷</sup>. از محدودیت های مطالعه حاضر، در دسترس نبودن اغلب بیماران جهت معاینه و بررسی میزان بهبودی علایم بود که به ناچار اطلاعات از طریق چک لیست و به صورت تلفنی از بیماران و والدین آنها اخذ شد. به همین خاطر لازم است در آینده مطالعات بیشتری در این زمینه صورت گیرد.

### نتیجه گیری

به حداقل رساندن روش های جراحی تهاجمی و استفاده از دانش روز جراحی نقش موثری در جلوگیری از موارد عود مجدد بیماری خواهد داشت. بیشترین علت بی‌اختیاری مدفوعی متعاقب عمل آنورکتوپلاستی در بیماران با سابقه ناهنجاری آنوس بسته جابجایی عضلات رکتوم و قرار نگرفتن دقیق آنورکتوم در میان عضله اسفنکتر و همچنین نقص حلقوی اسفنکتر مقعد می‌باشد. در بیمارانی که قبلاً تحت عمل آنورکتوپلاستی برای مقعد بسته قرار گرفته بودند، اکثراً نقص حلقوی اسفنکتر در ساعت ۱۲ و ۶ بوده است که لازم است جراحان در ترمیم این نقاط حین عمل آنورکتوپلاستی توجه بیشتری داشته باشند. تجربه، مهارت و دقت جراح نقش بسیار تعیین کننده ای در پیشگیری از بروز موارد بی‌اختیاری مدفوعی متعاقب عمل آنورکتوپلاستی در بیماران آنوس بسته خواهد داشت.

از زمان مطالعه Pena و De Vries<sup>۱</sup> در سال ۱۹۸۲، PSARP روش جراحی اکثریت جراحان کودکان در سراسر جهان برای اصلاح ناهنجاری های آنورکتال بوده است. با این حال حتی با نتایج جراحی خوب به دست آمده با این روش، برخی از بیماران به ویژه بیماران مبتلا به ناهنجاری های خاجی تا حدی یا کاملاً با ناهنجاری بی‌اختیاری مدفوع باقی می‌مانند. اکثریت بیماران مطالعه حاضر به منظور ترمیم عضلات مقعد و درمان بی‌اختیاری، تحت جراحی اسفنکتروپلاستی (Sphincteroplasty) به همراه آنوپلاستی (Anoplasty) قرار گرفته‌اند. در ۷ بیمار علاوه بر اسفنکتر مقعد، عضلات لواتور نیز باز یا پاره شده بودند که برای این موارد جراحی لواتورپلاستی جهت ترمیم عضلات لواتور انجام گرفته بود. ماهیچه بالابرنده مقعد یا عضله لواتور آنی مسئول حمایت و پشتیبانی از احشاء لگنی و کمک به افزایش مقاومت در برابر فشار درون شکمی می‌باشد. بی‌اختیاری متعاقب عمل آنوس بسته به دلایل مختلفی می‌تواند ایجاد شود. از بین رفتن عضله اسفنکتر، عدم عصب‌گیری عضله (Innervation) اسفنکتر مقعد و جابجایی عضله اسفنکتر پس از عمل جراحی آنورکتوپلاستی از جمله این موارد می‌باشد. اطراف کانال مقعد را عضلات اسفنکتر پوشش داده که شامل بخش‌های داخلی و خارجی هستند. پس از بررسی مقدماتی با استفاده از باریوم انما، اندوآنال سونوگرافی، مانومتري آنورکتال، الکترومیوگرافی، MRI و Muscle Stimulator و تعیین نقشه اسفنکتر مقعد، این بیماران تحت عمل های جراحی آنورکتوپلاستی مجدد، ترمیم عضلات اسفنکتر مقعد، قرار دادن آنورکتوم در محل طبیعی خود، رزکسیون مگارکتوسیگموئید و پرولاپس رکتوم در صورت نیاز قرار خواهند گرفت. در مانومتري آنورکتال میزان حس مقعد و رکتوم و همچنین انطباق دیواره رکتوم مشخص می‌شود. نتایج بدست آمده از حس و انطباق نشان می‌دهند که رکتوم تا چه اندازه با ورود مدفوع

### References

- Gangopadhyay AN, Pandey V. Anorectal malformations. J Indian Assoc Pediatr Surg. 2015;20(1):10-15.
- Levitt MA, Peña A. Anorectal malformations. Orphanet J Rare Dis. 2007;2:33-33.
- Rintala RJ, Pakarinen MP. Imperforate anus: long- and short-term outcome. Seminars in pediatric surgery. May 2008;17(2):79-89.
- Harjai MM, Puri B, Vincent PJ, Nagpal BM. Fecal Incontinence after Posterior Sagittal Anorectoplasty - Follow up of 2 years. Med J Armed Forces India. 2003;59(3):194-196.

5. Versteegh HP, Sutcliffe JR, Sloots CEJ, Wijnen RMH, de Blaauw I. Postoperative complications after reconstructive surgery for cloacal malformations: a systematic review. *Tech Coloproctol*. 2015;19(4):201-207.
6. Labouré S, Besson R, Lamblin MD, Debeugny P. Incontinence and constipation after low anorectal malformations in a boy. *Eur J Pediatr Surg*. Feb 2000;10(1):23-29.
7. Smith TM, Menees SB, Xu X, Saad RJ, Chey WD, Fenner DE. Factors associated with quality of life among women with fecal incontinence. *International Urogynecology Journal*. 2013/03/01 2013;24(3):493-499.
8. Delshad S. Treatment of Fecal Incontinence due to Rectal Mislocation in Eleven Pediatric Patients with Imperforate Anus after Anorectoplasty. *Journal of Iran University of Medical Sciences*. 2010;17(75):51-58 [persain].
9. Khaleghnezhad Tabari A, Saeeda M. The results of posterior sagittal anorectoplasty in anorectal malformations. *Archives of iranian medicine*. 2005;8(4):272-276.
10. Vital Júnior PF, Martins JL, Peterlini FL. Posterior sagittal anorectoplasty in anorectal anomalies: clinical, manometric and profilometric evaluation. *Sao Paulo Medical Journal*. 2007;125:163-169.

Salahedin Delshad<sup>1</sup>, Naser Piri<sup>2,\*</sup>

<sup>1</sup>Department of Pediatric Surgery, Maryam Hospital, Karaj, Iran

<sup>2</sup>Clinical research and Technology, Maryam Hospital, Karaj, Iran

## Investigating the Causes of Fecal Incontinence Following Anorectoplasty in Imperforated Anus Patient and Evaluation of its Treatment Result in Maryam Hospital, Between 2015-2020

Received: 26 Apr 2021 ; Accepted: 1 Nov 2021

### Abstract

**Background:** Fecal incontinence is one of the secondary and serious complications following anorectoplasty operation in the children with Imperforated Anus. Complete rectal dislocation and local spinal defect of the sphincter muscle are the main causes of fecal incontinence in people undergoing surgery for Imperforated Anus.

**Methods:** This retrospective descriptive Case-Series study was performed during 2015 to 2020 at Maryam hospital. Data were collected by a checklist that was designed by the research. The collected data were analyzed by SPSS software version 23. Descriptive analysis was used to analyze the qualitative variables while quantitative variables were summarized using mean and Standard Deviation ( $\pm$ SD).

**Results:** The mean age of patients was 9.65 years and the standard deviation ( $\pm$ SD) was 7.45 (2-33 years). Fecal incontinence is the most common side effect after Sphincteroplasty for treatment of "Imperforated Anus" following anorectoplasty. The success rate of surgery in this study in the recovery of patients with fecal incontinence after anorectoplasty for patients with imperforated anus is 74% after 6 months and 89% after 2 years.

**Conclusion:** The most common causes of fecal incontinence following anorectoplasty were rectal displacement as well as ano-rectum misplacement between the sphincter muscle and annular sphincter defect. In patients with history of anorectoplasty, annular sphincter defects were most often seen at rejoins 12 and 6 o'clock (Superior and Inferior). It is necessary that surgeons pay more attention to repairing these points in order to prevent the incidence and recurrence of fecal incontinence.

**Keywords:** Sphincteroplasty, Imperforated Anus, Anus Stenosis

#### \*Corresponding Author:

Clinical research and Technology, Maryam Hospital, Karaj, Iran

Tel: 09389193433  
E-mail :piri.naser1989@gmail.com