

گزارش یک مورد ایکتیوزیس دلکی

مرضیه علیپور^{۱،۲}، خلیل خاشعی
ورنامخواستی^۱^۱ گروه ژنتیک، دانشکده پزشکی، دانشگاه
آزاد اسلامی کازرون، کازرون، ایران
^۲ بخش زنان و زایمان، بیمارستان حضرت
ولیعصر (ص) کازرون، کازرون، ایران

تاریخ دریافت مقاله: ۹۹/۲/۹؛ تاریخ پذیرش: ۹۹/۴/۱۶

چکیده

ایکتیوزیس دلکی شدیدترین شکل ایکتیوز مادرزادی همراه با علائم بالینی پوست شاخی و ضخیم شده در تمام بدن می-باشد. شاخی شدن اپیدرم پوست در این اختلال ضعف عملکردی سد دفاعی و مستعد شدن نوزاد برای دهیدراتاسیون و عفونت را به دنبال دارد. در این مقاله یک مورد نوزاد ترم پسر مبتلا به ایکتیوزیس دلکی حاصل زایمان طبیعی، از یک مادر ۲۹ ساله گزارش می‌شود. در معاینه اولیه صورت گرفته توسط پزشک اطفال، پوست ضخیم همراه با شکاف‌های عمیق عرضی و هیپرکراتینیزاسیون مشاهده شد و دستور ترخیص نوزاد مبتلا به دلیل عدم وجود اختلال تنفسی و برقراری ضربان قلب، داده شد.

کلمات کلیدی: ایکتیوزیس دلکی، هیپرکراتینیزاسیون، ایکتیوز

نویسنده مسئول:

گروه ژنتیک، دانشکده پزشکی، دانشگاه آزاد
اسلامی کازرون، کازرون، ایران

۰۹۱۳۳۳۶۰۷۴۷

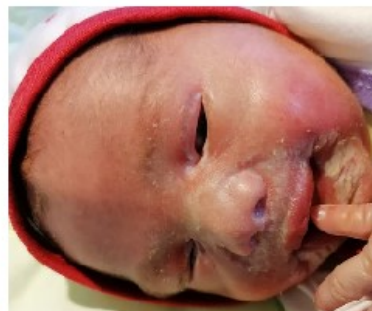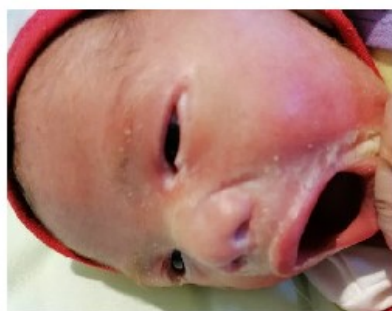E-mail: khalil.khashei2016@gmail.com

مقدمه

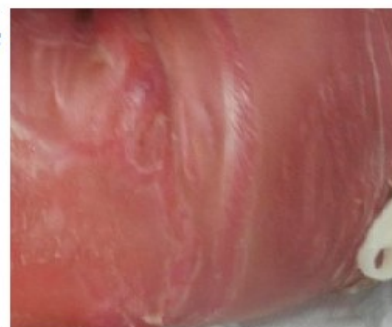پروتئین لازم برای تکامل سلول‌های پوستی توسط ژن $ABCA12$ رمزگذاری می‌شود. این پروتئین نقش مهمی را در حمل چربی در خارجی‌ترین لایه پوست یعنی اپیدرم بازی می‌کند. برخی از جهش‌های ژن $ABCA12$ از تولید هرگونه پروتئین $ABCA12$ توسط سلول جلوگیری می‌کنند و سایر جهش‌ها به تولید فرم کوچک و غیر طبیعی پروتئین منجر می‌گردد که قادر به انتقال مناسب چربی‌ها نخواهد بود در نتیجه نمو طبیعی اپیدرم مختل شده و پوستی سخت و ضخیم مشخصه‌ی ایکتیوزیس دلقکی نمایان می‌شود.^۱ Oliver hart، در سال ۱۷۵۰ اولین مورد جنین دلقکی را گزارش نمود که بیمار از پوست ضخیم و ترک خورده در تمام بدن، رنج می‌برد.^۲ این بیماری یک اختلال نادر ژنتیکی اتوزوم مغلوب با شیوع یک مورد در هر ۳۰۰۰۰۰ تولد می‌باشد.^۳ نوزاد در زمان تولد در یک پوشش زرهی هایپرکراتونیک سخت محصور است که از صفحات

بزرگ و ضخیم زرد مایل به قهوه‌ای به شدت چسبنده تشکیل شده‌اند.^{۴-۱} پس از تولد در این قالب سخت و غیرقابل انعطاف شکاف ایجاد می‌شود و با بجا ماندن شکاف‌های قرمز که تا درم امتداد می‌یابند، نمای پوست شبیه دلقک‌ها می‌گردد.^۵ بیرون زدگی پلک فوقانی، لب برگشته، گوش‌های صاف و مسطح، انگشتان هیپوپلاستیک و محدودیت تحرک مفاصل از دیگر نشانه‌های بالینی این بیماری بوده و مبتلایان اغلب در خطر مشکلات تکاملی، هیپوترمی، زجر تنفسی، تغذیه ناکافی، تهویه ناکافی، تشنج و عفونت‌های پوستی هستند، لذا میزان مرگ و میر در این بیماری بویژه در روز اول یا چند هفته اول زندگی بالا است.^{۶-۹} افزایش شانس بقای این نوزادان تنها با اعمال مراقبت‌های ویژه و تجویز زود هنگام رتینوئیدها دیده شده است.^{۱۰} به علت نادر بودن این بیماری در این جا یک مورد از این اختلال را معرفی می‌کنیم.

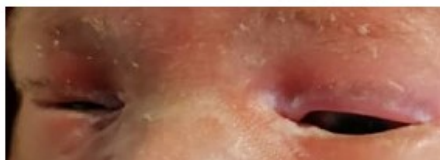A



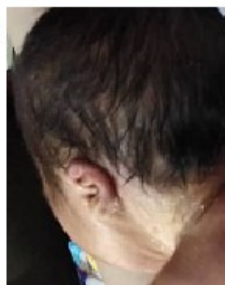
C



B



D



شکل ۱: نوزاد پسر مبتلا به ایکتیوزیس دلقکی. A: چهره کاملاً دلقکی شکل، B: چشم‌های اکتروپیون، C: شکاف‌های قرمز رنگ پوستی ناحیه سینه و شکم و D: عدم شکل‌گیری صحیح لاله گوش

معرفی بیمار

در تاریخ ۱۳۹۸/۱۲/۲۰، ساعت ۴:۴۵ صبح خانمی ۲۹ ساله با حاملگی دوم همراه با ترشحات ناشی از پارگی کیسه آب و شکایت از دردهای زایمانی به زایشگاه بیمارستان ولی عصر (عج الله) شهر کازرون مراجعه می‌کند و بلافاصله بستری می‌شود. سن حاملگی مادر براساس اولین روز آخرین قاعدگی ۳۹ هفته محاسبه گردید. بعد از انجام مقدمات اولیه و آماده کردن مادر، زایمان در ساعت ۹ صبح همان روز (۱۳۹۸/۱۲/۲۰) به صورت طبیعی انجام شد. نوزاد متولد شده پسری زنده دارای وزن ۲۹۰۰ گرم، قد ۴۹ سانتی متر، دور سر ۳۴ سانتی متر، آپگار ۹ و ۱۰ و چهره‌ای کاملاً دلقکی شکل بود. والدین نوزاد با نسبت فامیلی پسر عمه - دختر دایی، صاحب فرزند اول سالم بودند. در معاینه نوزاد توسط پزشک اطفال، پوست ضخیم شده با شکاف‌های عمیق عرضی و هیپرکراتینیزاسیون (شاخی شدن پوست) مشاهده شد. عدم شکل گیری لاله گوش و چشم‌های اکتروپیون (بیرون زدگی پلک فوقانی) وجود داشت. نوزاد مشکلی از نظر ضربان قلب و تنفس نداشت و دستور ترخیص وی توسط متخصص اطفال داده شد. پیگیری وضعیت نوزاد در روز سوم بعد از تولد (مورخ ۱۳۹۸/۱۲/۲۲) نشان داد که نوزاد دارای تحمل خوراکی مناسب بوده و علائم سپسیس را بروز نداده بود، لذا تلاش برای آموزش خانواده نوزاد در زمینه هیدراتاسیون از طریق تغذیه با شیر مادر و اقدام برای مراقبت‌های پوستی از طریق مشاوره با متخصصان پوست جهت جلوگیری از عفونت صورت گرفت (شکل ۱).

بحث

ایکتیوزیس دلقکی به عنوان یکی از شدیدترین و خطرناک‌ترین بیماری‌های مادرزادی با میزان مرگ و میر حدود ۴۴ درصد تهدید کننده حیات فرد مبتلا می‌باشد. علی‌رغم نادر بودن بیماری گزارش - هایی مبنی بر تولد فرزند مبتلا به جنین دلقکی در چندین خانواده منتشر شده است. برای مثال در سال ۲۰۰۶ تولد نوزادی پسر با سن حاملگی ۳۷ هفته از بارداری سوم با وزن ۲۹۰۰ گرم و دارای تمام علائم بالینی جنین دلقکی از کشور لهستان گزارش شد.^{۱۲} بصیری و

شکوهی در سال ۲۰۰۵ دو مورد فرزند مبتلا به ایکتیوزیس دلقکی را در یک خانواده، متولد شده در بیمارستان فاطمیه همدان گزارش نمودند.^{۱۳} در مشهد نیز دو مورد تولد نوزاد مبتلا به ایکتیوز در سال ۲۰۰۹ گزارش شده است. مبتلایان به ترتیب نوزاد دختر ۳۲ هفته با وزن ۲۰۰۰ گرم، نارس، دارای والدینی با نسبت خویشاوندی درجه یک و طول عمر ۳ روزه و مورد دوم نوزاد دختر با وزن ۲۳۰۰ گرم و دارای علائم مشخص ایکتیوزیس دلقکی بوده‌اند.^{۱۴} در سال ۲۰۱۳ تولد نوزادی با چهره کاملاً دلقکی متولد شده در بیمارستان امیرالمومنین زابل گزارش شده است. نوزاد با داشتن علائمی همچون کاهش تعداد ضربان قلب، کاهش تعداد تنفس و گراتینگ بعد از دو روز نگهداری در بخش مراقبت‌های ویژه بیمارستان با رضایت والدین مرخص شد و پس از ۲۴ ساعت درگذشت.^{۱۵} اخیراً در سال ۲۰۱۹ نیز گزارش یک مورد ایکتیوز دلقکی با یک نتیجه مطلوب صورت گرفته است. نوازدی با ظاهر دلقکی، از یک مادر ۲۶ ساله که با درمان اولیه (استعمال پمادی مرکب از اوسرین ۸۸ گرم، سدیم کلراید ۶ گرم و اوره ۶ گرم) بهبودی قابل ملاحظه‌ای پیدا کرد.^{۱۶} امروزه در خانواده‌هایی با پیش سابقه جنین مبتلا به ایکتیوز تشخیص ایکتیوز دلقکی از طریق آنالیز DNA به واسطه‌ی نمونه برداری از پرزهای جفتی و مایع آمنیوتیک و بیوپسی پوست قبل از هفته‌ی ۲۴ بارداری امکان پذیر می‌باشد.^{۱۷، ۱۸} اولتراسونوگرافی نیز می‌تواند در این مورد کمک کننده باشد، اما از آن جایی که تکامل فنوتیپ این بیماری در سه ماهه دوم بارداری رخ می‌دهد، تشخیص آن بسیار دشوار می‌باشد، و تنها زمانی تشخیص اولتراسونوگرافی میسر می‌شود که کراتین ساخته شده باشد. در اولتراسونو کشف مشخصه فرم دهان و پاهای کوتاه می‌تواند به عنوان اولین نشانه ایکتیوز دلقکی مد نظر قرار گیرد.^{۱۹، ۲۰} اخیراً مراقبت شدید و درمان، پیش آگهی ایکتیوز دلقکی را بهبود بخشیده است،^{۱۹} برای مثال مطالعه Washio و همکاران نشان داد که استفاده زودهنگام از رتینوئیدها در روزهای نخست بعد از تولد بویژه در مواردی با جهش ژنی هتروزیگوس می‌تواند بهبودی قابل ملاحظه‌ای در احوال مبتلایان ایجاد نماید.^{۱۱} مطالعه دیگر صورت گرفته توسط Harvey و همکارانش نشان داد که اسیترتین رتینوئید به طور قابل ملاحظه‌ای ضایعات پوستی ایکتیوز دلقکی را بهبود

تشکر و قدردانی

بدین وسیله از همکاری ریاست، مدیریت، سوپر وایزر آموزشی و کلیه متخصصان و دست اندرکاران محترم بیمارستان ولی عصر (عج الله) کازرون که نهایت همکاری را در اجرای این پژوهش داشتند، کمال تشکر و قدردانی به عمل می‌آید.

می‌بخشد.^{۲۰} با این وجود همچنان میزان مرگ و میر در بین مبتلایان بالا می‌باشد و امیدی به زنده ماندن قطعی وجود ندارد.^{۱۹} لذا بهترین اقدام تشخیص زودهنگام بیماری می‌باشد که با انجام مشاوره ژنتیک به جهت بررسی تاریخچه‌ی دقیق این اختلال در خویشاوندان، بررسی رابطه‌ی خویشاوندی والدین و دیگر اختلالات پوستی در سایر فرزندان خانواده میسر می‌شود.

References

- Kelsell DP, Norgett EE, Unsworth H, Teh MT, Cullup T, Mein CA, et al. Mutations in ABCA12 underlie the severe congenital skin disease harlequin ichthyosis. *Am J Hum Genet* 2005; 76(5): 794-803.
- Arikan II, Harma M, Barut A, Harma MI, Bayar U. Harlequin ichthyosis: A case report and review of literature. *Anatolian Journal of Obstetrics & Gynecology* 2010; 1: 1-3.
- Jian W, Du QT, Lai ZF, Li YF, Li SQ, Xiong ZT, et al. Prenatal diagnosis of a fetus with Harlequin ichthyosis in a Chinese family. *Taiwan J Obstet Gynecol* 2018; 57(3): 452-455.
- Bianca S, Ingegrosi C, Bonaffini F. Harlequin foetus. *J Postgrad Med* 2003; 49(1): 81-2.
- Holden S, Ahuja S, Ogilvy-Stuart A, Firth HV, Lees C. Prenatal diagnosis of Harlequin ichthyosis presenting as distal arthrogyriposis using three-dimensional ultrasound. *Prenat Diagn* 2007; 27(6): 566-7.
- Hazuku T, Yamada K, Imaizumi M, Ikebe T, Shinoda K, Nakatsuka K, et al. Unusual protrusion of conjunctiva in two neonates with harlequin ichthyosis. *Case Rep Ophthalmol* 2011; 2(1): 73-7.
- Hovnanian A. Harlequin ichthyosis unmasked: a defect of lipid transport. *J Clin Invest* 2005; 115(7): 1708-10.
- Fischer J. Autosomal recessive congenital ichthyosis. *J Invest Dermatol* 2009; 129(6): 1319-21.
- Rajpopat S, Moss C, Mellerio J, Vahlquist A, Ganemo A, Hellstrom-Pigg M, et al. Harlequin ichthyosis: a review of clinical and molecular findings in 45 cases. *Arch Dermatol* 2011; 147(6): 681-6.
- Washio K, Sumi M, Nakata K, Fukunaga A, Yamana K, Koda T, et al. Case of harlequin ichthyosis with a favorable outcome: Early treatment and novel, differentially expressed, alternatively spliced transcripts of the ATP-binding cassette subfamily A member 12 gene. *J Dermatol* 2017; 44(8): 950-953.
- Abbas AM, Michael A, Askar AA, Ali SS. Full term delivery of a Harlequin ichthyosis baby: a case report. *Proceedings in Obstetrics and Gynecology* 2017; 7(2): 1-6.
- Zapalowicz K, Wygledowska G, Roszkowski T, Bednarowska A. Harlequin ichthyosis-- difficulties in prenatal diagnosis. *J Appl Genet* 2006; 47(2): 195-7.
- Basiri B, Shokoohi M. A case report of two siblings with harlequin ichthyosis. *Razi Journal of Medical Sciences* 2005; 12(45): 43-48. (Persian)
- Hashemzadeh A, Heydarian F. Harlequin ichthyosis. *Acta Medica Iranica* 2009; 47(1): 81-2.
- Salehin S, Azizimoghadam A, Babaeipour Divshali M. A case report of harlequin ichthyosis. *Journal of hayat* 2013; 18(5), 73-77.
- Faal Gh, Rabani F, Hosseini M. A case report of harlequin ichthyosis with a favorable outcome: Early treatment and significant recovery. *Hayat, Journal of School of Nursing and Midwifery, Tehran University of Medical Sciences* 2019; 24(4): 335-341. (Persian)
- Shimizu A, Akiyama M, Ishiko A, Yoshiike T, Suzumori K, Shimizu H. Prenatal exclusion of harlequin ichthyosis; potential pitfalls in the timing of the fetal skin biopsy. *Br J Dermatol* 2005; 153(4): 811-4.
- Sharma C, Bhattacharyya TK, Bhardwaj A, Mehrotra M. Harlequin Ichthyosis: a rare congenital dermatological disorder. *International Journal of Reproduction, Contraception, Obstetrics and Gynecology* 2015; 4(6): 2100-2102.
- Eilers E, Stieler K, Thies C, Blume-Peytavi U, Obladen M, Huseman D. Harlequin ichthyosis-- medical and psychosocial challenges. *Klin Padiatr* 2010; 222(2): 86-69.
- Harvey HB, Shaw MG, Morrell DS. Perinatal management of harlequin ichthyosis: a case report and literature review. *J Perinatol* 2010; 30(1): 66-72.

Marzieh Alipour^{1,2}, Khalil Khashei Varnamkhasti^{1*}

¹ Department of Genetics,
School of Medicine,
University of Islamic Azad,
Kazerun, Iran

² Obstetrics and Gynecology
ward, Kazerun Hospital
Valiasr, Kazerun, Iran.

A Case Report of Harlequin Ichthyosis

Received: 28 Apr 2020 ; Accepted: 6 Jul 2020

Abstract

Harlequin ichthyosis is the most severe form of congenital ichthyoses with horny (Keratinized) and chapped thick skin throughout the body. In this disease, disruption in keratinization of epidermis results in the impaired barrier function and susceptibility of the neonate to dehydration and infection. In this article, a term male neonate with harlequin ichthyosis, born of a 29-year-old mother, was reported. On initial examination by a pediatrician, thick skin was observed with deep transverse clefts and hyper keratinization, and the infant was discharged because of absence of respiratory disorder and regularity of heart rate.

Key words: Harlequin ichthyosis, Hyper keratinization, Ichthyosis

***Corresponding Author:**

Department of Genetics,
School of Medicine,
University of Islamic Azad,
Kazerun, Iran

Tel: 09133360747
Email: khalil.khashei2016@gmail.com