

## بیمار آقای ۷۶ ساله مبتلا به کووید-۱۹ و خونریزی مغزی

تاریخ دریافت مقاله: ۱۳۹۹/۰۷/۳۰؛ تاریخ پذیرش: ۱۴۰۱/۰۶/۲۱

### چکیده

ناهید عباسی خوش سیرت  
پرهام صمیمی سده

در مارس ۲۰۲۰ سازمان جهانی بهداشت (WHO) اعلام کرد که بیماری ناشی از ویروس SARS-COV-2 (کووید-۱۹) یک پاندمی است. معمولاً علائم اولیه بیماری کووید ۱۹ شامل تب، سرفه خشک و خستگی است. اگرچه که علائم سربرووسکولار و استروک نیز از عوارض کووید ۱۹ ذکر شده است ولی پاتوفیزیولوژی دقیق آن هنوز کاملاً مشخص نشده و نیز راه ورود ویروس به سیستم عصبی هم کاملاً روشن نیست و فرضیات مختلفی مطرح شده است. ۵. در مورد خونریزی مغزی و ارتباط کووید ۱۹ با آن؛ در مطالعه ای بعد از معرفی بیماری با کووید ۱۹ و خونریزی مغزی ذکر شده که آیا کووید ۱۹ باعث این عارضه شده و یا این که صرفاً یک همزمانی اتفاقی بوده است و این فرضیه مطرح شده است که رسپتور آنژیوتانسین ۲ که در سلول های اندوتلیال عروق مغزی وجود دارد و نقش آن در اتورگولاسیون عروقی و جریان خون مغزی می باشد و احتمال درگیری این مجموعه در اثر کووید ۱۹ وجود دارد که می تواند منجر به اختلال اتورگولاسیون مغزی شده و و نهایتاً پارگی عروق مغزی رخ بدهد.

در این گزارش مورد آقای ۷۶ ساله با خونریزی مغزی و بیماری همزمان کووید-۱۹ بر اساس تست پی سی آر مطرح می شود.

**واژگان کلیدی:** COVID-۱۹، خونریزی مغزی، اختلالات عروق مغزی، گزارش مورد

متخصص مغز و اعصاب، استادیار، واحد توسعه تحقیقات بالینی رجایی، دانشگاه علوم پزشکی البرز، کرج، ایران.  
دکترای پزشکی عمومی، دستیار پژوهشی، مرکز تحقیقات قلب و عروق، دانشگاه علوم پزشکی البرز، کرج، ایران.

آدرس نویسنده مسئول:  
متخصص مغز و اعصاب، استادیار، واحد توسعه تحقیقات بالینی رجایی، دانشگاه علوم پزشکی البرز، کرج، ایران.  
n.abbasi@abzums.ac.ir

## مقدمه

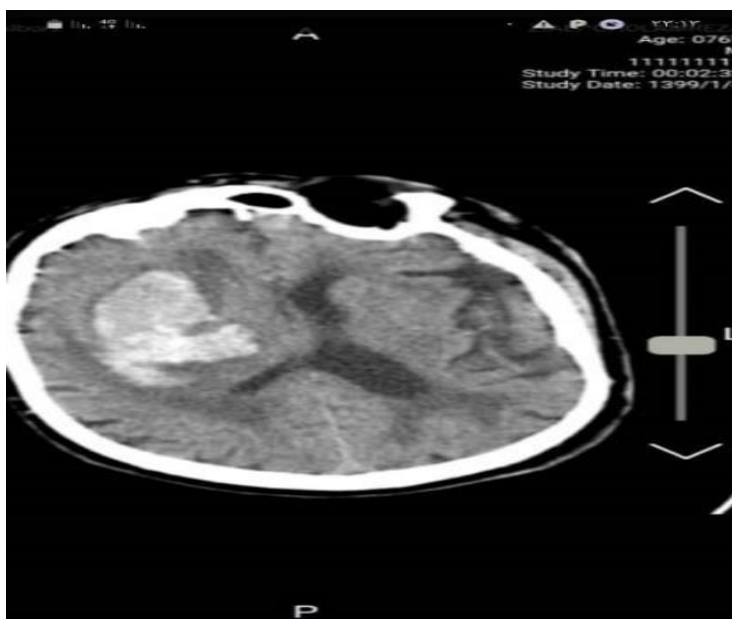
در مارس ۲۰۲۰ سازمان جهانی بهداشت (WHO) اعلام کرد که بیماری ناشی از ویروس SARS-COV-2 (کووید-۱۹) یک پاندمی است. ۱. معمولاً علائم اولیه بیماری کووید ۱۹ شامل تب، سرفه خشک و خستگی است. ۲. اگرچه که علائم سربرووسکولار و استروک نیز از عوارض کووید ۱۹ ذکر شده است ولی پاتوفیزیولوژی دقیق آن هنوز کاملاً مشخص نشده و نیز راه ورود ویروس به سیستم عصبی هم کاملاً روشن نیست و فرضیات مختلفی مطرح شده است. ۵. در مورد خونریزی مغزی و ارتباط کووید ۱۹ با آن؛ در مطالعه ای بعد از معرفی بیماری با کووید ۱۹ و خونریزی مغزی ذکر شده که آیا کووید ۱۹ باعث این عارضه شده و یا این که صرفاً یک همزمانی اتفاقی بوده است و این فرضیه مطرح شده است که رسپتور آنژیوتانسین ۲ که در سلول های اندوتلیال عروق مغزی وجود دارد و نقش آن در اتورگولاسیون عروقی و جریان خون مغزی می باشد و احتمال درگیری این مجموعه در اثر کووید ۱۹ وجود دارد که می تواند منجر به اختلال اتورگولاسیون مغزی شده و و نهایتاً پارگی عروق مغزی رخ بدهد. ۶.

در این گزارش مورد آقای ۷۶ ساله با خونریزی مغزی و بیماری همزمان کووید-۱۹ بر اساس تست پی سی آر مطرح می شود.

## معرفی بیمار

بیمار آقای ۷۶ ساله که در تاریخ ۴ فروردین ۹۹ با شکایت سردرد و ضعف اندام های سمت چپ و کاهش هوشیاری به اورژانس مراجعه کرده بود. بیمار سابقه فشار خون و مصرف قرص لوزارتان داشت و فشار خون بدو ورود بیمار ۱۰۰ / ۱۷۰ بود و تب نداشت. بیمار در ابتدا در اورژانس تنفس خودبخود داشت ولی به علت تشدید اختلال هوشیاری بیمار تحت اینتوباسیون قرار گرفت و بعد از سی تی اسکن مغز و تشخیص خونریزی مغزی به آی سی یو منتقل شد. در آزمایش های اولیه تنها نکته غیر طبیعی کراتی نین ۵/۲ بیمار بود که مشاوره نفرولوژی هم انجام شد و در طی بستری افزایش بیشتری در میزان کراتی نین اتفاق نیفتاد.

در آی سی یو سیر علائم نورولوژیک و کاهش هوشیاری بدتر شونده بوده و روز پنجم بستری بیمار دچار تب هم شد و به علت تب و علائم تنفسی بیمار تحت بررسی و مشاوره فوق تخصص ریه قرار گرفت ولی به علت سطح هوشیاری پایین امکان انجام سی تی اسکن ریه و تکرار سی تی اسکن مغز نبود و با توجه به تب و علائم تنفسی و شیوع کووید ۱۹ با شک به کرونا برای بیمار تست پی سی از ترشحات حلق ارسال شد و درمان با کلترا و همین طور آنتی بیوتیک تزریقی لوپلوکساسین شروع شد که این داروها نیز اثری بر سیر بدتر شونده هوشیاری و تنفسی نداشت و متأسفانه بیمار علیرغم اقدامات درمانی ۷ روز بعد از بستری فوت کرد و نتیجه تست پی سی آر کووید ۱۹ بیمار نیز مثبت اعلام شد.



شکل ۱ - تصویر سی تی اسکن مغز بیمار

بوده یا این صرفاً یک همزمانی بوده است. مطالعات بیشتر بر روی کشف این موضوع که آیا ویروس کرونا بخود باعث بروز خونریزی مغزی میشود و یا تنها در بیماران که خونریزی مغزی می کنند به طور اتفاقی همزمانی کووید-۱۹ دیده میشود توصیه می گردد.

### تقدیر و تشکر

نویسندگان مراتب تقدیر و تشکر خود را از واحد توسعه تحقیقات بالینی شهید رجائی، دانشگاه علوم پزشکی البرز جهت راهنمایی، مشاوره و همکاری در فرایند مطالعه اعلام می دارند.

### References

1. Cucinotta D, Vanelli M. WHO declares COVID-19 a pandemic. *Acta bio-medica: Atenei Parmensis*. 2020 Mar 19;91(1):157-60.
2. Huang C, Wang Y, Li X, Ren L, Zhao J, Hu Y, Zhang L, Fan G, Xu J, Gu X, Cheng Z. Clinical features of patients infected with 2019 novel coronavirus in Wuhan, China. *The lancet* 2020 Feb 15;395(10223):497-506.
3. Wang D, Hu B, Hu C, Zhu F, Liu X, Zhang J, Wang B, Xiang H, Cheng Z, Xiong Y, Zhao Y. Clinical characteristics of 138 hospitalized patients with 2019 novel coronavirus-infected pneumonia in Wuhan, China. *Jama* 2020 Mar 17;323(11):1061-9.

### بحث و نتیجه گیری

سی تی اسکن مغزی بیمار در روز اول در تصویر بالا نشان داده شد و همانطور که مشخص است حجم خونریزی بیمار بالا بوده و همینطور سن بیمار و هوشیاری بدو ورود که پایین بوده در مجموع پروگنوز بدی برای بیمار رقم زده است و اگر چه در سیر بستری بیمار به علت تب و علایم تنفسی تشخیص کورونا نیز تایید شده است ولی بر اساس تجربه و همینطور اساس علمی حتی اگر کورونا به مجموعه مشکلات بیمار اضافه نمیشد احتمال بهبودی و برگشت هوشیاری کم بود و کم نداریم بیمارانی که بدون عفونت تنفسی و کورونا با این حجم خونریزی فوت می کنند و این همان چالش مد نظر است که خونریزی مغزی عارضه کووید ۱۹

4. Wang HY, Li XL, Yan ZR, Sun XP, Han J, Zhang BW. Potential neurological symptoms of COVID-19. *Therapeutic Advances in Neurological Disorders* 2020 Mar;13:1756286420917830.
5. Avula A, Nalleballe K, Narula N, Sapozhnikov S, Dandu V, Toom S, Glaser A, Elsayegh D. COVID-19 presenting as stroke. *Brain, behavior, and immunity* 2020 Apr 28.
6. Sharifi-Razavi A, Karimi N, Rouhani N. COVID-19 and intracerebral haemorrhage: causative or coincidental?. *New microbes and new infections* 2020 May;35.

## A 76-year-old patient with COVID-19 and cerebral hemorrhage

Received: 21 Oct 2020; Accepted: 12 Sep 2022

Nahid Abbasi Khoshirsat <sup>1</sup>  
Parham Samimisedeh <sup>2</sup>

1. Assistant Professor of Neurology  
Department of Neurology, School of  
Medicine  
Social Determinants of Health  
Research Center  
Shahid Rajaei Hospital  
Alborz University of Medical Sciences  
2. Cardiovascular Research Center  
Shahid Rajaei Hospital  
Alborz University of Medical Sciences  
  
n.abbasi@abzums.ac.ir

### Abstract

In March 2020, the World Health Organization (WHO) announced that the disease caused by the SARS-COV-2 virus (COVID-19) is a pandemic. The initial symptoms of COVID-19 typically include fever, dry cough, and fatigue. Although cerebrovascular symptoms and strokes have also been mentioned as complications of COVID-19, the exact pathophysiology of these conditions is still not fully understood, and the route of virus entry into the nervous system remains unclear, with various hypotheses proposed. Regarding brain hemorrhage and its connection to COVID-19, a study raised the question of whether COVID-19 is the cause of this complication or merely a coincidence. It has been hypothesized that the angiotensin-converting enzyme 2 (ACE2) receptor, present in the endothelial cells of cerebral vessels and involved in vascular autoregulation and cerebral blood flow, may be affected by COVID-19, potentially leading to disturbances in cerebral autoregulation and ultimately resulting in the rupture of cerebral vessels. This case report presents a 76-year-old man with brain hemorrhage and concurrent COVID-19, confirmed by PCR testing.

**Keywords:** COVID-19, Brain Hemorrhage, Cerebrovascular Disorders, Case Reports