اثر پریمیدون بر سطوح آنزیم‌های کبدی و تغییرات بافت کبد در موش‌های صحرایی نر بالغ

رقیه بناگر، مهرداد شریعتی*

گروه زیست شناسی ، واحد کازرون، دانشگاه آزاد اسلامی، کازرون، ایران

تاریخ دریافت مقاله:۹٦/٤/۱۳ ؛ تاریخ پذیرش: ۹۸/٤/۲۲

چکیده

زمینه وهدف: پریمیدون داروی موثر در درمان صرع است. در این پژوهش تأثیر پریمیدون بر سطوح آنـزیم‌هـای کبـدی و تغییرات بافت کبد در موش‌های صحرایی نر بالغ مورد بررسی قرار گرفت.

مواد و روش ها: برای این منظور٤٠ سر موش صحرایی نر با وزن تقریبی ۲۰۰-۱۸۰گرم به ۵ گروه ۸ تایی تقسـیم شـدند. گروه کنترل، گروه شاهد ، گروه های تجربی ۱ و ۲و ۳ که به ترتیب mg/kg ۲۰و٤٠و٦٠ پریمیدون به صورت دهانی یک روز در میان به مدت ٤۲ روز دریافت می‌کردند. در پایان دوره آزمـایش وزن بـدن حیوانـات انـدازه گیـری شـد و سـپس نمونه‌های خونی از قلب گرفته شد و سطوح آنزیم‌های کبدیAST,ALT,ALP,GGT اندازه گیری شدند. عـلاوه بـر ایـن تغییرات بافتی کبد بعد از رنگ آمیزی هماتوکسیلین- ائوزین مورد مطالعه قرار گرفتند. نتایج بـا اسـتفاده از آنالیزآمـاری T-ANOVA, test مورد بررسی قرار گرفتند.

یافته ها: نتایج نشان داد که میانگین وزن بدن در گروه های تجربی نسبت به گروه کنتـرل تغییـر معنـی داری نشـان نـداد. میانگین سطح سرمی آنزیم‌های آسپارتات آمینوترانسفراز(AST) ، آلانین آمینوترانسفراز (ALT)، آلکالین فسـفاتاز (ALP) وگاما گلوتامیل ترانس پپتیداز (GGT) ، در همه گروه‌های تجربی نسبت بـه گـروه کنتـرل افـزایش معنـی داری نشـان داد ($P<0.05$). در همه گروه‌های تجربی دریافت کننده پریمیدون نکروز بافت کبد مشاهده گردید.

نتیجه گیری: داروی پریمیدون باعث افزایش سطح آنزیم‌های کبدی و نکروز بافت کبد می‌گردد.

کلمات کلیدی: پریمیدون،AST، ALT، ALP، GGT ، موش صحرایی نر بالغ

***نویسنده مسئول:**
گـروه زیسـت شناسـی، واحـد کـازرون، دانشگاه آزاد اسلامی،کازرون، ایران

۰۹۱۷-۳۱۳۳۳۲۲۱
E-mail: mehrdadshariati@hotmail.com

مقدمه

صرع نوعی اختلال در عملکرد نورون‌های مغز است که به صورت رفتارهای تشنجی دوره ای و غیر قابل پیش بینی در فرد بروز پیدا می‌کند [۱] و حدود ۲-۱ درصد از کل جمعیت بشری را درگیر کرده است[۲]. مطالعات بالینی وجود ارتباط بین صرع و هیپوگنادیسم را پیشنهاد می‌کند به نحوی که کاهش تستوسترون بر صرع موثر می‌باشد [۳] و در میان افراد مبتلا به صرع، نقایص هورمون‌های جنسی شایع است [٤].

داروهای مورد استفاده در بیماری صرع برای دوره‌های زمانی طولانی استفاده می‌شود. این داروها به خوبی از طریق دستگاه گوارش جذب می‌شوند. آن‌ها توسط آنزیم‌های کبدی متابولیزه شده و متابولیت‌های فعال به وجود می‌آورند. اثر عمومی این داروها شامل سرکوب کردن پتانسیل‌های مکرر در کانون مغزی صرع می‌باشد[٥و٦].

پریمیدون، یک داروی ضد تشنج است که برای متوقف کردن حملات صرعی ، در بافت مغزی عمل می‌کند نام سیستماتیک پریمیدون، ٥ اتیل ٥ فنیل هگزا هیدرو پریمیدون – ٤ و ٦ دیون می‌باشد. از نظر وزنی ۲۱۸/۲۵۲g/mol می‌باشد. یک ضد تشنج از دسته پرایمیدین دیون (Prymidonedione) می‌باشد، متابولیت‌های فعال این دارو فنوباربیتال (Phenolbarbital) به طور عمده و فنیل اتیل مالون آمید (PEMA) به شکل کمتر می‌باشد که خود جزء ضد تشنج‌ها محسوب می‌شوند. این دارو به طور عمده برای درمان تشنج‌های نسبتا پیچیده، نسبتا ساده، تونیک کلونیک کلی، میوکلونیک و تشنج‌های آکینتیک بکار می‌رود. پریمیدون با ایجاد افسردگی در مبتلایان به صرع ارتباط دارد[۷].

پریمیدون به راحتی از طریق مسیر گوارشی معده – روده جذب می‌شود و نیمه عمر پلاسمایی بین ۱۰ تا ۱۵ ساعت دارد[۸]. پریمیدون می‌تواند سبب خواب آلودگی، بی توجهی، بی میلی، آتاکسی، اختلال بصری، سردرد و سرگیجه گردد. این آثار جانبی، عمومی‌ترین آثار جانبی هستند که در بیش از یک در صد مصرف کنندگان رخ می‌دهد[۹و۱۰]. نتایج حاصل از مطالعه درگروه های کنترل آزمایشی در سال ۱۹۸۵ نشان داد که پریمیدون سبب ضعف جنسی می‌شود[۱۱].

با توجه به عوارض جانبی مصرف طولانی مدت داروهای شیمیایی بویژه داروهای ضد صرع در این تحقیق به بررسی اثر مقادیر مختلف داروی پریمیدون بر سطح آنزیم‌های کبدی AST,ALT,ALP,GGT و تغییرات بافتی کبد در موش صحرایی نر پرداخته شده تا در صورت اثبات عوارض جانبی بر کبد در مصرف این دارو احتیاط لازم به عمل آید.

مواد و روش‌ها

حیوانات

در این مطالعه تجربی از ٤٠ سر موش صحرایی نر بالغ از نژاد ویستار با با وزن تقریبی ۱۸۰ تا ۲۰۰ گرم و سن ۲/۵ تا ۳ ماه استفاده شد. حیوانات بطور تصادفی در ٥ گروه ۸ تایی تا زمان انجام آزمایش در قفسهای استاندارد و تحت شرایط یکسان با دمای ۲۲-۲۰ درجه سانتیگراد و با چرخه نوری ۱۲ ساعت روشنایی و۱۲ساعت تاریکی نگه داری شدند. آب و غذای کافی در اختیار آنها قرارگرفت وملاحظات اخلاقی در مورد حیوانات رعایت شد.

تیمار حیوانات

حیوانات به ٥ گروه ۸ تایی تقسیم شدند که عبارت بودند از: گروه کنترل: شامل ۸ سر موش که حیوانات این گروه تحت تأثیر هیچگونه تیمار دارویی قرار نگرفتند.گروه شاهد: شامل ۸ سر موش که حیوانات این گروه دو میلی لیتر آب مقطر (به عنوان حلال دارو) یک روز در میان به مدت ٤٢ روز به صورت دهانی دریافت کردند.گروه تجربی ۱: شامل ۸ سر موش که حیوانات این گروه ۲۰ mg/kg داروی پریمیدون یک روز در میان به مدت ٤٢ روز به صورت دهانی دریافت کردند. گروه تجربی ۲: شامل ۸ سر موش که حیوانات این گروه ٤٠ mg/kg داروی پریمیدون یک روز در میان به مدت ٤٢ روز به صورت دهانی دریافت کردند.گروه تجربی۳: شامل ۸ سر موش که حیوانات این گروه ۸۰mg/kg داروی پریمیدون یک روز در میان به مدت ٤٢ روز به صورت دهانی دریافت کردند. پس از پایان یافتن دوره تیمار حیوانات تحت تأثیر بیهوشی با اتر قرار گرفتند[۱۲]. خونگیری از بطن چپ قلب به عمل آمد. نمونه‌های خونی بدست آمده به مدت ۲۰ دقیقه در شرایط

آزمایشگاهی نگهداری شدندو بـه مـدت ۲۰ دقیقـه در دور۲۰۰۰در دقیقه سانتریفیوژ شدند. سپس سرم هر لوله جمع‌آوری شد[۱۲]. انـدازه گیـریAST,ALT بـاروش بافرفسـفاتALP،DGKC بـا روش-P Nitrophenyl phosphate AMP انجـام گرفـت. انـدازه گیـری GGTباروش آنزیماتیک صورت گرفت.

آزمایش‌های بافت‌شناسی

پس از کالبد شکافی حیوانات کبد آنها برداشته شـد. در مرحلـه تثبیت بافتها درفرمالین بافر خنثی۱۰درصد تثبیت گردیدنـد . مرحلـه آبگیری به کمک الکل بـا غلظـت‌هـای متفـاوت (از کـم بـه زیـاد) صورت گرفت . مرحله شفاف سازی بـا قـرار دادن بافـت‌هـا در دو ظرف حاوی زایلین صورت گرفت. درمرحلـه جـایگزینی بافتهـا در سه ظرف حاوی پارافین مذاب (٦٥ درجه سانتی گراد) هر کدام یک ساعت قـرار داده شـدند.در مرحلـه قالـب گیـری از قطعـات سـالو کهـارت اسـتفاده شـد. درمرحلـه مقطـع گیـری مقـاطع بـافتی بـه ضخامت٤-٥ میکرون بریده شد و درمرحلـه رنـگ آمیـزی از رنـگ هماتوکسـیلین- ائـوزین اسـتفاده گردیـد. تمـام مطالعـات بـافتی زیرنظرپاتولوژیست صورت گرفت [۱۳].

آنالیر آماری

داده‌ها براساس برنامه SPSS18 و تست‌های Tukey ، Anova و T-Test تجزیه و تحلیل گردیدند. مرز استنتاج آماری بـرای بررسـی اختلاف معنی دار میانگین بـین گـروه‌هـای تجربـی مصـرف کننـده مقادیر مختلف داروی پریمیدون در سـطح P ≤ ۰/۰۵ در مقایسـه بـا گروه کنتـرل بـوده اسـت. درایـن پـژوهش نتـایج بدسـت آمـده از آزمایشات انجام شده به همراه محاسبات آمـاری مربوطـه در قالـب نمودار آورده شده اند.

نتایج

در این تحقیق مطالعات آماری و مقایسه میانگین سطوح سـرمی آنزیم‌هـای AST,ALT,ALP,GGT و تغییـرات وزن بـدن در گـروه های تجربی دریافت کننده پریمیدون با گروه های کنترل انجام شـد. P≤۰/05 مرز اسـتنتاج آمـاری بـرای بررسـی معنـی داری اخـتلاف میانگین بوده است .

میانگین وزن بدن در تمام گـروه هـای تجربـی دریافـت کننـده داروی پریمیدون نسبت به گروه کنتـرل در سـطح P ≤ ۰/05 تغییـر معنی داری نشان نداد.

میانگین سطح سرمی آنزیم آسپارتات آمینوترانسـفراز (AST) در تمام گروه های تجربی دریافت کننده داروی پریمیـدون نسـبت بـه گـروه کنتـرل افـزایش معنـی داری در سـطح P ≤ ۰/05 نشـان داد (جدول ۱).

میانگین سطح سرمی آنزیم آلانین آمینوترانسفراز (ALT)در تمام گروه های تجربی دریافت کننده داروی پریمیدون نسـبت بـه گـروه کنترل افزایش معنی داری در سطح P ≤ ۰/05 نشان داد (جدول۱).

میانگین سطح سرمی آنـزیم آلکـالین فسـفاتاز (ALP) در تمـام گروه های تجربی دریافت کننده داروی پریمیدون نسـبت بـه گـروه کنترل افزایش معنی داری در سطح P ≤ ۰/05 نشان داد (جدول۱).

جدول۱: مقایسه میانگین غلظت آنزیم‌های کبدی بین گروه های تجربی دریافت کننده پریمیدون با گروه کنترل

گروه‌های آزمایش	وزن بدن(g)	AST(U/L)	ALT (U/L)	ALP (U/L)	GGT(U/L)
کنترل	۱۸٤/۷±٥/۳۱	۱۸۰/۸۷±۱۱/٦۲	٥۷/٥۰±۱/۹۹	۷۲۳/۱۲±٥/۰۰	۱/٥٥±۰/۰٥
شاهد	۱۸٥/٤±٥/٤۲	۱۹۷/٦۲±۳/٤۸	٥۷/۱۲±۱/۹٤	۷۳۱/٥۰±٥/٤۱	۱/٤٦±۰/۰٥
تجربی ۱	۱۹۳/۱±۹/٤٤	۲۲۲/۲٥±٤/۲٦٦✯	۷۲/۲٥±۲/۲۸✯	۷٥۲/٦۲±٤/۰۲✯	۱/۹۳±۰/۰۷✯
تجربی ۲	۱۹٥/۷±٥/۰۳	۲۳۸/۲٥±۳/۷۹✯	۷۳/۰۰±۳/۱۷✯	۷۷۸/۸۷±۲/۷٥✯	۲/٥۱±۰/۰۸✯
تجربی ۳	۱۹۷/۸±۱۸/۷۷	۲٦٦/۳۷±٦/۲۹✯	۸۲/۸۷±۱/۳۱✯	۷۹۳/۰۰±۷/۰۸✯	۳/۲٦±۰/۱۱✯

✯اختلاف معنی داری بین گروه‌های تجربی با گروه کنترل در سطح p≤۰/۰٥ را نشان می‌دهد.(P≤۰/۰٥)

مقادیر براساس میانگین± خطای معیار میانگین ($\overline{X} \pm SEM$) آورده شده اند.

میانگین سطح سرمی آنزیم گاما گلوتامیل ترانس پپتیداز (GGT) در تمام گروه های تجربی دریافت کننده داروی پریمیدون نسبت به گروه کنترل افزایش معنی داری در سطح P ≤ ۰/05 نشان داد (جدول۱).

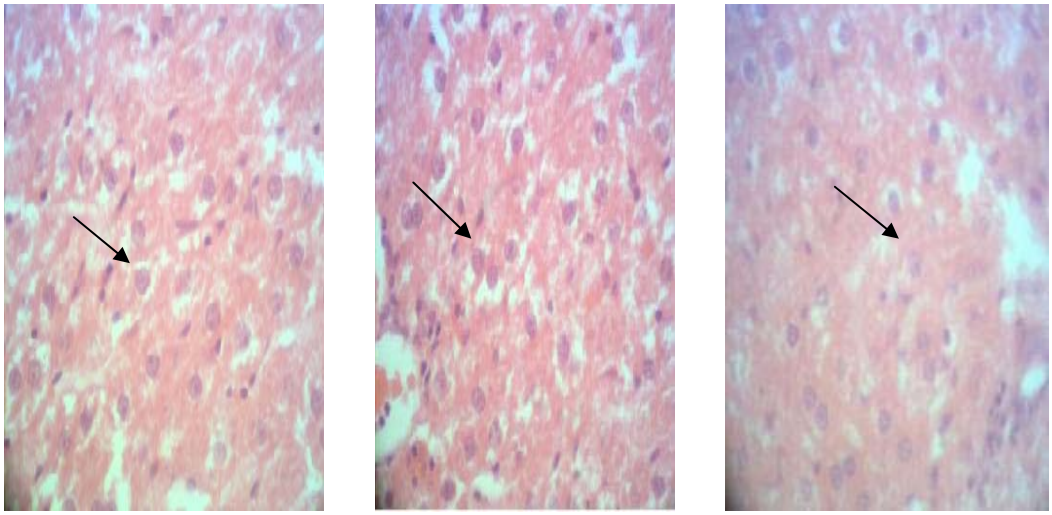

(الف) (ب) (پ)

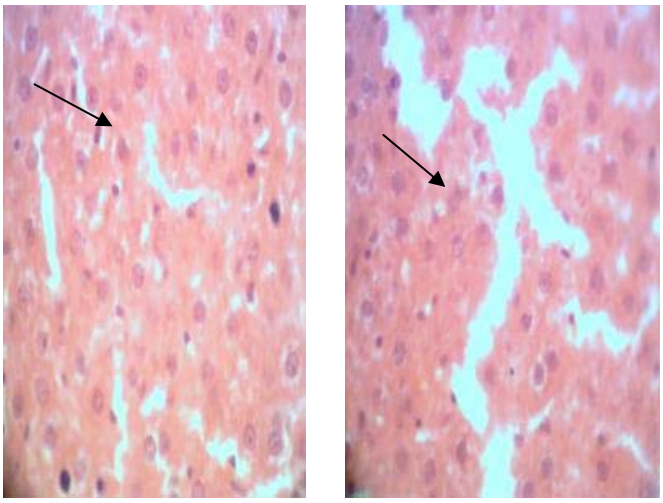

(ت) (ث)

شکل ۱: اشکال الف و ب – فتومیکروگرافی از بافت کبد موش صحرایی در گروه کنترل و شاهد. در این گروه ها بافت کبد کاملاً طبیعی و فاقد آسیب سلولی به نظر می‌رسد و تمام سلولهای هپاتوسیت سالم هستند. شکل پ– فتومیکروگرافی از بافت کبد موش صحرایی درگروه تجربی ۱؛ در این گروه تغییر جزئی نسبت به گروه کنترل و شاهد دیده شد.آسیب سلولی به صورت تورم سیتوپلاسم، تورم هسته، ایجاد واکوئل و نکروز ملاحظه گردید. شکل ت– فتومیکروگرافی از بافت کبد موش صحرایی در گروه تجربی ۲؛ در این گروه در مقایسه با گروه‌های کنترل و شاهد و تجربی ۱ آسیب سلولی بیشتری مشاهده شد.آسیب سلولی به صورت تورم سیتوپلاسم ، تورم هسته، ایجاد واکوئل و نکروز ملاحظه گردید. شکل ث–فتومیکروگرافی از بافت کبد موش صحرایی در گروه تجربی ۳؛ در این گروه در مقایسه با سایر گروه‌ها آسیب سلولی جدی تری مشاهده شد.آسیب سلولی به صورت تورم سیتوپلاسم، تورم هسته، ایجاد واکوئل و نکروز ملاحظه گردید .(رنگ آمیزی هماتوکسیلین – ائوزین، بزرگنمایی × ٤٠٠)

یافته‌های بافت‌شناسی کبد

نتایج حاصل از بررسی مطالعات بافت شناسی کبد نشان داد بافت کبد در گروه‌های کنترل و شاهد کاملا طبیعی و فاقد آسیب سلولی می‌باشد. این گروه‌ها دارای نظم سلولی بوده و حفظ حالت شعاعی و طبیعی بودن سلول‌های کبد (یک هسته ای و دو هسته ای) و وجود هستک و ورید مرکزی از ویژگی‌های مشخص آن است.

در گروه تجربی ۱ تغییر جزئی از نظر بافتی در مقایسه با گروه‌های کنترل و شاهد مشاهده شد و بافت کبد کمی دچار تغییر شد.

در گروه تجربی ۲ در مقایسه با گروه‌های کنترل و شاهد آسیب سلولی مشاهده شد و در مقایسه با گروه تجربی ۱ آسیب بیشتری مشاهده شد. آسیب سلولی به صورت تورم، تورم سیتوپلاسم، تورم هسته، ایجاد واکوئل و نکروز ملاحظه گردید.

در گروه تجربی ۳ در مقایسه با گروه‌های کنترل و شاهد آسیب سلولی مشاهده شد. آسیب سلولی به صورت تورم سیتوپلاسم، تورم هسته، ایجاد واکوئل و نکروز ملاحظه گردید ولی در مقایسه با گروه تجربی ۱ و ۲ آسیب با شدت بیشتری دیده شد.

بحث

طبق نتایج به دست آمده در مطالعه حاضر با افزایش دوز مصرفی داروی پریمیدون به وزن برحسب کیلوگرم آنزیم‌های ALT و AST افزایش پیدا کرده است و می‌توان احتمال داد که میزان آسیب دیدگی سلولی در بافت کبد با میزان دوز مصرفی نسبت مستقیم دارد.

مطالعات گذشته نشان می دهد که آمینوترانسفرازها باعث کاتالیز واکنش های شیمیایی در سلول ها می شوند که در آن گروه آمین از یک مولکول دهنده به مولکول گیرنده منتقل می گردد .AST به طور طبیعی در انواع مختلف بافتها از قبیل کبد، قلب، ماهیچه، کلیه و مغز قرار دارد.این آنزیم در زمان آسیب به هر کدام از این بافتها وارد خون می شود. اگر چه در مورد ALT نمیتوان گفت که این آنزیم منحصراً در کبد وجود دارد اما کبد بافتی است که در برگیرنده بیشترین غلظت این آنزیم است. این آنزیم در نتیجه آسیب کبدی وارد خون می‌شود بنابراین به طور نسبی از این آنزیم به عنوان شناساگر ویژه موقعیت کبدی استفاده می‌شود. یکی از وظایف کلیدی کبد تولید صفرا است که به هضم چربی کمک می‌کند. صفرا از طریق کبد در یک سیستم لوله ای کوچک (مجاری صفراوی) جریان می‌یابد و در نهایت در کیسه صفرا در زیر کبد ذخیره می‌شود. هنگامی که جریان صفراوی کاهش و یا مسدود شود سطح خونی آنزیم‌های خاص کبدی افزایش می‌یابد [۱۴].

در مطالعه حاضر اثر تیمار با سه دوز مختلف پریمیدون (mg/kg ۶۰،۴۰ و۲۰) بر تغییرات فاکتورهای بیوشیمیایی و همچنین ویژگی‌های بافت شناسی کبد رت مورد ارزیابی قرار گرفت. بر اساس نتایج به دست آمده تیمار با هر سه غلظت داروی پیریمیدون با تغییرات معنی دار در سطح فاکتورهای خونی مانند آنزیم‌های ALT، ASTو GGT همراه بوده است.

EL Msri و همکارانش مدل فارماکوکینتیک پیریمیدون در سه گونه انسان، رت و موش را بررسی کردند و به این نتیجه دست یافتند که متابولیت اصلی پریمیدون در کبد، فنوباربیتال است. با توجه به نتایج به دست آمده در مطالعه مذکور پاسخ فارماکوکینتیکی سه نژاد مختلف انسانی در این مطالعه متفاوت بوده است که حاکی- از اثرگذاری سطح آنزیم‌های کبدی بر متابولیسم پریمیدون و همچنین تفاوت آنها در نژادهای مختلف می‌باشد. همچنین در همین مطالعه به این نتیجه دست یافتند که کبد رت در زمینه تولید و همچنین پاکسازی فنوباربیتال به عنوان متابولیت اصلی پریمیدون فعال تر از موش می‌باشد و احتمال بروز سمیت با پریمیدون در موش ها به علت ماندگاری بیشتر فنوباربیتال در بافت‌ها زیادتر است [۱۵].

پریمیدون باعث افزایش سطح سرمی ALT،AST، ALP و GGT شده است که این نتایج با مطالعه Aiges و همکارانش همخوانی داشته است. Aiges و همکارانش به این نتیجه رسیدند که اگرچه فنوباربیتال باعث افزایش سطح آنزیم‌های مذکور شده است اما مصرف آن به صورت ظاهری و بالینی با سمیت کبدی همراه نبوده است [۱۶]. البته در این مطالعه افزایش سطح آنزیم‌ها به خصوص در دوزهای بالاتر با آسیب‌های واضح بافتی در کبد همراه بوده است. افزایش GGT به دنبال مصرف داروی پریمیدون در مطالعه

Braide وهمکارانش نیز مورد اشاره قرار گرفته است [۱۷]. البته در مطالعه Braide ، تعداد افراد دریافت کننده پریمیدون کم بوده است و بنابراین نتایج آن قابل تعمیم نیست اما در مطالعه Deutsch و Fritsch در سال۱۹۸۶مشخص شد که پریمیدون در مقایسه با سایر داروهای ضد تشنج مانند والپوریک اسید و فنی توئین سطح آنزیم GGT را به طور معنی داری افزایش داده است [۱۸].

متابولیسم پریمیدون مانند بسیاری از داروهای ضد تشنج توسط کبد انجام می‌شود و همچنین این دارو به عنوان یکی از القا کننده‌های مجموعه آنزیم‌های سایتوکروم P450 شناخته شده است. اثرات جانبی رایجی که برای داروی پریمیدون برشمرده شده است شامل آتاکسی و ورتیگو می‌باشد و سمیت کبدی تاکنون به عنوان عارضه نامطلوب استفاده از این دارو در محدوده‌های درمانی نبوده است. با این حال در مطالعه ای که در سگ‌های آلمانی نژاد شفرد انجام شده بود، دریافت پریمیدون باعث بروز زردی و بالارفتن سطح آنزیم‌های کبد شده بود که بعد از تهیه بیوپسی کبد، نکروز هپاتوسیت‌ها و سیروز کبدی برای آنها تشخیص داده شد. با توجه به اینکه سگها در این مطالعه فقط داروی پریمیدون دریافت کرده بودند، اثرات قطع دارو نیز بررسی گردید که یافته‌ها نشان داد با قطع دارو، آنزیم‌های کبدی کاهش یافته و عملکرد کبد بهبود یافت و وضعیت کبد سگ‌ها حتی سالها بعد از قطع دارو نیز در حالت پایدار باقی ماند. در خصوص آسیب‌های کبدی ناشی از مصرف پریمیدون می‌توان به گزارش موردی در ارتباط با یک زن ۷۷ ساله اشاره نمود. در این فرد که با مشکل سنکوپ در بیمارستان بستری شده بود پس از انجام آزمایش‌های بیوشیمیایی سطح آنزیم‌های کبدی بالا تشخیص داده می‌شود که پس از بررسی‌های تکمیلی ارتباط این وضعیت با استفاده از پریمیدون توسط پزشکان تایید می‌گردد [۱۸].

با افزایش تعداد داروهای ضد تشنج و افزایش موارد مصرف آنها در سایر بیماریهای غیر تشنجی، اطلاع از فارماکوکنیتیک داروها و احتمال عوارض توکسیک آنها ضروری میباشد. عوارض جانبی داروهای ضد تشنج در کبد از افزایش آنزیم‌های کبدی تا نارسایی حاد کبدی متفاوت می‌باشد. عوارض خفیف کبدی شایعتر از موارد شدید می‌باشد. مثلا تا ۵۰٪ بیماران تحت درمان با داروهای ضد تشنج افزایش گاماگلوتامیل ترانسفراز مشاهده می‌شود. افزایش آمونیاک سرمی در تعدادی از بیماران تحت درمان با داروهای ضد تشنج دیده می‌شود که معمولا این حالت با اختلال در عملکرد سلولهای کبدی همراه نمی باشد. مسمومیت شدید کبدی با داروهای ضد تشنج آروماتیک نادر است. افزایش آنزیم‌های کبدی، جهت پیش بینی مسمومیت کبدی قابل اعتماد نمی باشد و مانیتورینگ بالینی بیماران ضروری است. افزایش پروتئین تام(PT) یا کاهش آلبومین سرمی به همراه افزایش آنزیم‌های کبدی، مارکرهای اختصاصی تری جهت تعیین اختلال عملکرد سلولهای کبدی می‌باشد. عوارض جانبی کبدی در داروهای ضد تشنج ممکن است قسمتی از واکنش‌های هیپرسنسیتیویته جنرالیزه به دارو باشد که در این موارد معمولا علائم در سایر ارگانهای بدن نیز دیده می‌شود. سمیت کبدی پریمیدون به عنوان یک عارضه کمتر شناخته شده تاکنون مورد توجه نبوده است. اما نتایج این مطالعه و گزارش‌های موردی که در سالهای اخیر منتشر شده است نشان می‌دهد که استفاده از داروی پریمیدون می‌تواند باعث بالا رفتن سطح آنزیم‌های کبدی و در صورت عدم رسیدگی بموقع، آسیب‌های کبدی جدی گردد. با توجه به شیوع مصرف این دارو به عنوان یک داروی ضدتشنج پیشنهاد می‌شود که مطالعات بالینی در جوامع انسانی برای پایش وضعیت آنزیم‌های کبدی در افراد دریافت کننده این دارو انجام شود و همچنین خارش به عنوان یکی از علائم اولیه مسمومیت کبدی در این دارو در مصارف بالینی مورد توجه قرار گرفته و در مجموعه آموزش‌های بیمار قرار گیرد.

نتیجه‌گیری کلی

بطورکلی نتایج پژوهش حاضر نشان داد که مصرف داروی پریمیدون در درازمدت در موش‌های صحرایی موجب تغییرات نامطلوب در سطح آنزیم‌های کبدی و بافت کبد می‌گردد. در نتیجه باید در مصرف طولانی مدت آن احتیاط کرد .

تشکر و سپاسگزاری

بدینوسیله از همکاری صمیمانه معاونت پژوهشی دانشگاه آزاد کازرون تشکرو قدردانی به عمل می‌آید.

References

1. Velísková J, Claudio OI, Galanopoulou AS, Lado FA, Ravizza T, Velísek L, Moshé SL. Seizures in the developing brain. Epilepsia. 2004;45 Suppl 8:6-12.
2. Urbanska EM, Czuczwar SJ, Kleinrok Z, Turski WA. Excitatory amino acids in epilepsy. Restor Neurol Neurosci. 1998;13(1-2):25-39.
3. Herzog AG. Reproductive endocrine consideration and hormonal therapy for women with epilepsy. Epilepsia. 1991; 32(Supp16): 34-7.
4. Herzog AG, Seibel MM, Schomer DL, Vaitukaitis JL, Geschwind N. Reproductive endocrine disorders in men with partial seizures of temporal lobe origin. Arch Neurol. 1986; 43(4): 347-50.
5. Connop BP, Boegman RJ, Beninger RJ, Jhamandas K. Malonate-induced degeneration of basal forebraincholinergic neurons: attenuation by lamotrigine, MK-801, and 7-nitroindazole. J Neurochem. 1997; 68(3):1191-9.
6. Jahangiri B, Monajemi A, NaderiFar M. Basic and Clinical Pharmacology . Tehran: Tabib Publishing ,2001 . [In Persian].
7. Lopez-Gomez, M; J. Ramirez-Bermudez; C. Campillo; A. L. Sosa; M. Espinola; I. Ruiz. "Primidone is associated with interictal depression in patients with epilepsy". Epilepsy & Behavior. 2005; 6 (3): 413–6.
8. Bowen R. Gonadotropin and FSH hormone.endocrinology Biol. 2004; 20(3): 720-8.
9. Baines Helen, Nwagwu Margart O, Hastie Graham R, Wiles Roman A. Effects of estradiol and FSH on maturation of thetestis in the hypogonadal mouse. Reproductive Biology and Endocrinology 2008; 6:4.
10. David, J., Handelsman, MDBS., Fracco, Ph. D. Andrologens. Endocrinology 2004; 30(20):107-21.
11. Chang BS, Lowenstein DH. "Epilepsy". N. Engl. J. Med. 2003;349 (13): 1257–66.
12. Bentsen KD , Gram L, Veje A. Serum T3 and blood folic acid during monotherapy with primidone or phenobarbital . Acta Neurol Scand . 1998 ;67:235-241 .
13. Alkiyumi SS,Abdullah MA,Alrashdi AS,Salama SM,Abdelwahab SI,Hadi AH.Ipomoea aquatica extract shows protective action against thioacetamide-induced hepatotoxicity. Molecules 2012;17(5):6146-55.
14. Suttner S, Schmidt C, Boldt J, Hüttner I, Kumle B, SN SP. Low-flow desflurane and sevoflurane anesthesia minimally affect hepatic integrity and function in elderly patients. Anesth Analg. 2000;91(1):206-12.
15. El-Marsi HA, Porter CJ. Physiologically based pharmacokinetics model of primidone and its metabolites phenobarbital and phenyethylmalonamide in humans, rat and mice. Drug Metabolism AND Disposition 1981;26(6):585-94.
16. Daniel, S., Pratt, M.D., and Marshall, M., Kaplan, M.D. Evaluation of abnormal liver enzyme results in asymptomatic patients. The New England Journal of Medicine 2000; April 27.
17. Dellmann, H. D.,and Brown, E.,M. Text book of veterinary Histology. Lea and Febriger.philadeiohia. 1987; 254-262.
18. Rahimi A. Primidone and Liver Abnormalities: A Case Study. J Pharmacol Clin Toxicol. 2014;2(1):1019.

AUMJ Journal Alborz University of Medical Sciences

Alborz University of Medical Sciences Journal, February 2020, Vol. 9, No. 1: 1-8 *Original Article*

Roghiyeh Banagar, Mehrdad Shareati*

Department of Biology, Kazerun Branch, Islamic Azad University, Kazerun, Iran

Effect of Primidone on Liver Enzymes Levels and Hepatic Tissue Changes in Adult Male Rats

Received:11 Jun. 2017 ; Accepted:13 Jul. 2019

Abstract

Background: Primidone is effective in the treatment of epilepsy. In this research, effect of primidone on levels of liver enzymes and liver tissue change in adult male rats was studied.

Material and Methods: For this purpose, 40 adult male wistar rats, weighing approximately 180-200 g were divided into 5 groups of 8 animals. Groups: control group, Sham group and treatment at doses of 20, 40, 60 mg/kg, orally for 42 days (every other day) respectively. At the end of the experiment , body weight were measured in all groups and then the blood sample was taken from heart and serum levels of AST, ALT, ALP and GGT enzymes were measured. Furthermore, The pathological changes of the livers were studied after hematoxylin-eosin staining. The results were analyzed using ANOVA and T-test statistical analysis.

Results: the results show that body weight in experimental groups had not a significant difference compared to control group. Serum level in AST, ALT, ALP, GGT in experimental groups had a significant increase compared to control group ($p \leq 0/05$). In tissue samples in experimental groups which were provided a higher level of necrosis was observed.

Conclusion: Primidone causes increase serum levels of AST, ALT, ALP, GGT and liver necrosis.

Keywords: Primidone, AST, ALT, ALP, GGT , Adult Male Rat

***Corresponding Author:**
Department of Biology, Kazerun Branch, Islamic Azad University, Kazerun, Iran

Tel: 0917-3133221
E-mail: mehrdadshariati@hotmail.com