تشخیص آمبولی ریوی حاد با تغییرات EKG مشابه سندرم کرونری حاد توسط ارزیابی اولتراسوند قلبی ریوی بر بالین کیس ریپورت و مرور مقالات

تاریخ دریافت مقاله: ۱۴۰۲/۰۹/۲۵ ؛ تاریخ پذیرش: ۱۴۰۲/۱۱/۱۵

رضا علیزاده کاشانی[۱]،
سواک حاتمیان[۲]،
سیامک حمیدیان[۳]،
نازنین نوریان[۴]

۱-استادیار بیهوشی و مراقبت‌های ویژه، واحد توسعه تحقیقات بالینی، بیمارستان شهید مدنی، دانشکده پزشکی، دانشگاه علوم پزشکی البرز، کرج، ایران
۲- استادیار بیهوشی و مراقبت‌های ویژه، واحد توسعه تحقیقات بالینی، بیمارستان شهید مدنی، دانشکده پزشکی، دانشگاه علوم پزشکی البرز، کرج، ایران
۳-دانشجوی دوره دستیاری بیهوشی و مراقبت‌های ویژه، کمیته تحقیقات دانشجویی دانشکده پزشکی، دانشگاه علوم پزشکی البرز، کرج، ایران
٤-کارشناس پرستاری بخش مراقبت‌های ویژه، واحد توسعه تحقیقات بالینی، بیمارستان شهید مدنی، دانشگاه علوم پزشکی البرز، کرج، ایران

* نویسنده مسئول: سواک حاتمیان، استادیار بیهوشی و مراقبت‌های ویژه، واحد توسعه تحقیقات بالینی، بیمارستان شهید مدنی، دانشکده پزشکی، دانشگاه علوم پزشکی البرز، کرج، ایران
تلفن: ۳٤۲۰۹۰۲۸-۲٦-۹۸+
ایمیل: drsevak.hatamian@gmail.com

چکیده

مقدمه: آمبولی ریه حاد (PE) یک بیماری اورژانس و تهدید کننده حیات می‌باشد که علیرغم شیوع نسبتا بالای آن در بیماران بستری در ICU، به دلیل همراهی با علایم و نشانه‌های غیراختصاصی، تشخیص آن همچنان مشکل میباشد. علایمی مانند تنگی نفس و ناراحتی در قفسه سینه کاملا غیراختصاصی هستند و با تشخیص سندروم کرونری حاد (ACS) همپوشانی دارند.

روش کار: تغییرات EKG همراه با آمبولی ریه حاد بسیار متغیر است و می‌تواند مشابه سندروم کرونری حاد باشد. اخیرا تغییرات در لیدهای پره کوردیال به شکل موج T معکوس به عنوان سرنخ تشخیصی PE توضیح داده شده است.اگرچه این تغییرات در سندروم کرونری حاد هم دیده می‌شوند.

نتایج: ما در این مقاله یک آقای ۹۲ ساله با تنگی نفس و افت فشار خون پیشرونده را گزارش می‌کنیم که در ابتدا با توجه به T معکوس منتشر در لیدهای پره کوردیال V1 تا V6 به اشتباه سندروم کرونری حاد تشخیص داده شد و پس از ارزیابی اولتراسوند قلبی ریوی بر بالین تشخیص آمبولی ریوی مسجل گردید. آمبولی ریوی وسیع با مورتالیتی بالایی همراه است. بر اساس گایدلاین‌های اروپایی، مورتالیتی آمبولی ریه ماسیو حدود ۱۸ تا ٦٥ درصد میباشد، لذا با توجه به پروگنوز بد، تشخیص و درمان بموقع ضروری میباشد.[۱] این مقاله روی دشواری در تشخیص افتراقی بین دو بیماری تاکید می‌کند.همواره باید محدودیت‌های EKG در تشخیص آمبولی ریه حاد را مد نظر داشت.به علت ارزش تشخیصی بالای اولتراسوند برای مشخص کردن اورلود بطن راست، اکوکاردیوگرافی باید در اسرع وقت برای رسیدن به تشخیص درست و اقدام درمانی مناسب انجام شود.

بحث: در این مقاله در مورد تشخیص این مورد و بررسی متون مرتبط با تاکید بر محدودیت‌های EKG و اهمیت استفاده از سونوگرافی قلبی ریوی بر بالین صحبت خواهد شد.

کلمات کلیدی: آمبولی ریه حاد، سندروم کرونری حاد، موج T معکوس، اولتراسوند قلبی ریوی بر بالین بیمار

مقدمه

آمبولی ریه حاد به طور بالقوه یک اورژانس حیات می‌باشد که نیاز به مدیریت دقیق دارد. علایم و نشانه‌های آمبولی ریه حاد اغلب غیر اختصاصی می‌باشند و با سندروم کرونری حاد همپوشانی دارند که موجب دشواری در تشخیص می‌شود. EKG [۲] ۱۲ لیدی معمولا اولین تست تشخیصی در دسترس می‌باشد.با این که یافته‌های متعدد EKG مرتبط با آمبولی ریه حاد توصیف شده اند، EKG به تنهایی ارزش محدودی جهت تایید یا رد این بیماری دارد [۳،۴] و بخصوص در مواردی که به علت همودینامیک ناپایدار انجام سی تی آنژیوگرافی مشکل می‌باشد استفاده از اولتراسونوگرافی بر بالین (Bedside Ultrasound) جهت محدودسازی تشخیص‌های افتراقی بسیار کمک کننده است. [۵]

در این جا یک مورد آمبولی ریه حاد را که ابتدا به علت T معکوس در V1 تا V6 به اشتباه سندروم کرونری حاد تشخیص داده شد و سپس با ارزیابی اولتراسوند آمبولی ریوی تشخیص داده شد مطرح می‌کنیم.

بیمار آقای ۹۲ ساله با سابقه افزایش فشار خون و مصرف لوزارتان به دنبال سقوط همتراز با شکستگی گردن فمور در ICU بستری گردید. در بدو بستری بیمار هشیار و بیدار با علایم حیاتی پایدار بوده و آزمایشات و EKG نرمال بودند. در روز سوم بستری با علایم افت فشار خون و تنگی نفس پیشرونده جهت بیمار انفوزیون نوراپی نفرین شروع گردید و بیمار تحت بررسی بیشتر قرار گرفت. در EKG ریتم سینوسی با T Inversion در تمامی لیدهای پره کوردیال V1 تا V6 مشاهده گردید. (تصویر ۱) در آزمایشات تست تروپونین مثبت گزارش گردید. در سمع ریه‌ها کاهش صدای ریوی دوطرفه در قاعده ریه‌ها سمع شد.

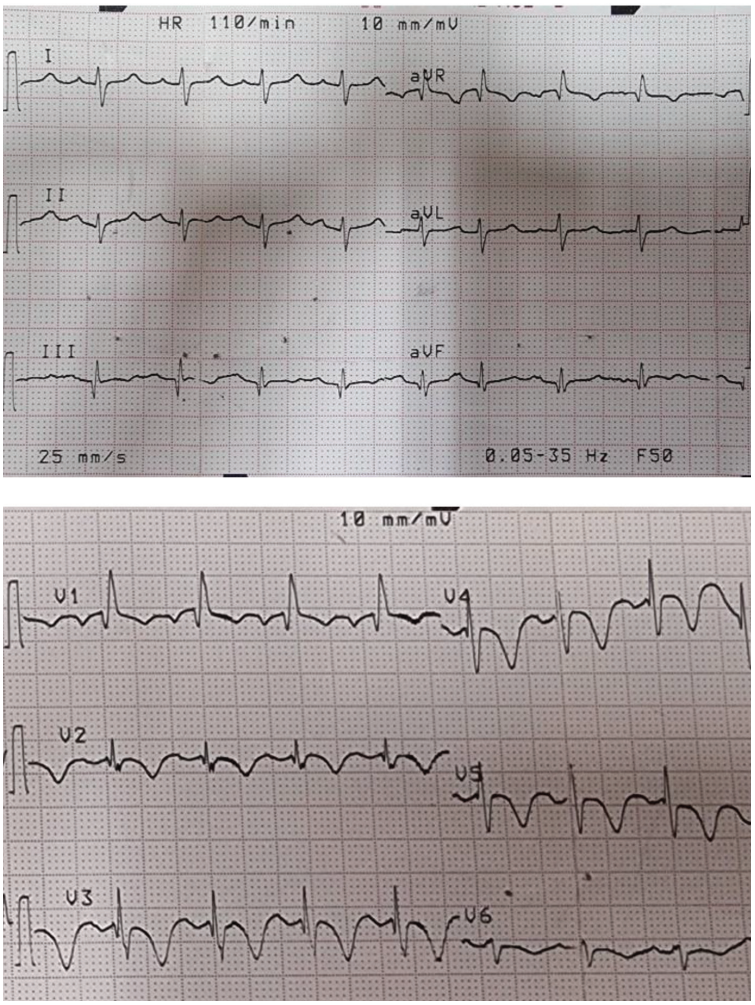

تصویر ۱

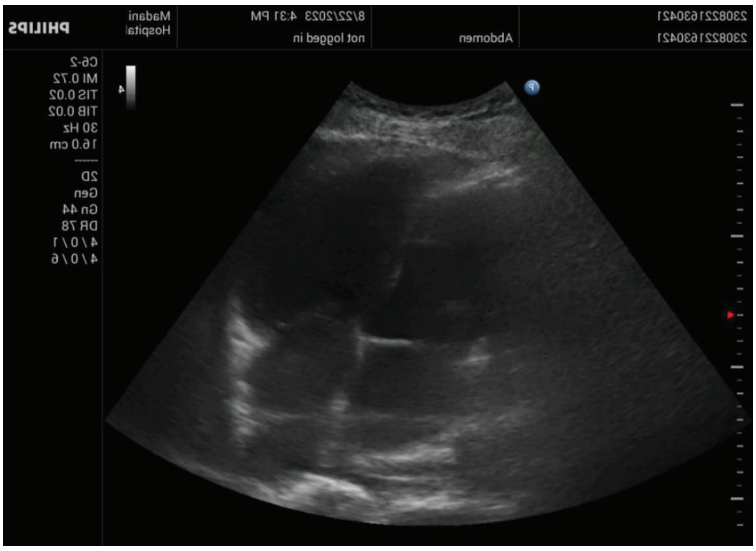

تصویر ۲

با توجه به یافته‌های فوق و پس از انجام مشاوره قلب، بیمار با تشخیص ACS تحت درمان اولیه قرار گرفت و کاندید آنژیوگرافی اورژانس گردید.

همزمان ارزیابی اولتراسوند قلبی ریوی بر بالین بیمار انجام گردید که در ریه‌ها افیوژن پلورال دوطرفه مشاهده شد و در نتیجه کاتتر پلورال دوطرفه فیکس گردید و مایع خونابه‌ای تخلیه شد و در ارزیابی اولتراسوند قلبی دیلاتاسیون و دیسفانکشن بطن راست و نمای D–Shape سپتوم بین بطنی مشاهده گردید، در حالی که بطن چپ نمای نرمال داشت. (تصویر ۲) لذا جهت بیمار تشخیص آمبولی ریوی حاد مطرح گردید و انجام اکوکاردیوگرافی توسط متخصص قلب درخواست شد.

در اکوکاردیوگرافی EF ٪ ۵۵: و Moderate RV enlargement و moderate to severe RV dysfunction و نمای D–Shape سپتوم بین بطنی ناشی از RV overload مشاهده و تشخیص آمبولی ریه حاد تایید گردید. با توجه به سن بالا امکان درمان ترومبولیتیک جهت بیمار میسر نبوده و بیمار تحت انفوزیون هپارین قرار گرفت که پس از یک هفته به وارفارین تغییر یافت.

با توجه به همودینامیک ناپایدار، سی تی آنژیوگرافی ریوی دو روز بعد و پس از پایداری نسبی علایم حیاتی انجام شد و آمبولی شریان ریوی راست تایید گردید. (تصویر ۳)

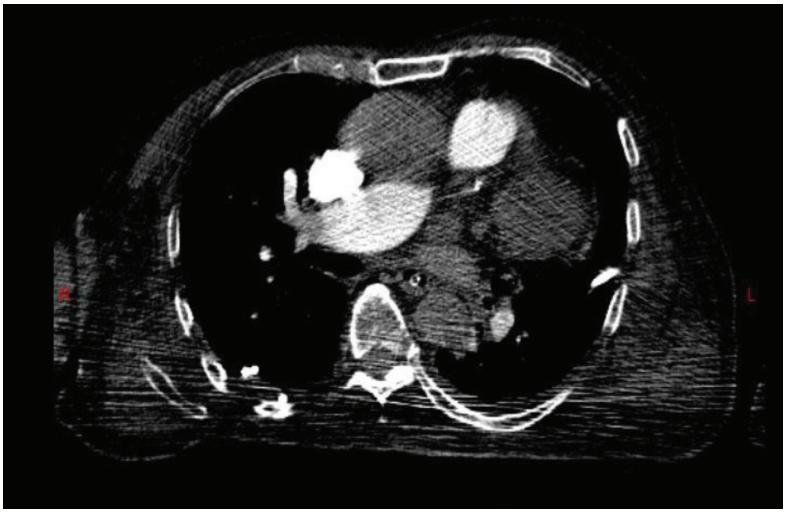

تصویر ۳

بحث

علایمی مثل دیس پنه و ناراحتی قفسه سینه اغلب در بیماران با آمبولی ریه حاد و سندروم کرونری حاد مشترک هستند که باعث ایجاد مشکل در تشخیص و افتراق این دو می‌شوند. [۲] افزایش میزان Troponin و Pro–BNP باعث پیچیده‌تر شدن شرایط می‌شوند. [۶،۷] اگرچه سنجش D–Dimer حساسیت بالایی برای رد آمبولی ریه حاد دارد ولی افزایش خفیف در D–Dimer در سندروم کرونری حاد هم ممکن است وجود داشته باشد و همچنین در بیماران بدحال بستری در ICU و بیماران با شکستگی‌های اندام ارزشمند نمی‌باشد. [۸]

EKG ۱۲ لیدی ابزار تشخیصی دقیق و ارزان و در دسترس برای بررسی اولیه می‌باشد. تغییرEKG به شکل S1Q3T3 که در آمبولی ریه حاد شناخته شده‌ترین یافته می‌باشد، دارای اختصاصیت بالا ولی حساسیت پایین می‌باشد. [۹] با توجه به مقالات، سایر تغییرات EKG در آمبولی ریه حاد شامل تاکی کاردی سینوسی، شیفت محور قلب به راست، الگوی P–Pulmonale، جابجایی Transition Zone به چپ، بلاک کامل یا ناکامل باندل راست، معکوس شدن T در V1 تا V4 و بالا رفتن قطعه ST می‌باشد. [۳،۴،۱۰]

البته هیچ کدام از این تغییرات اختصاصی آمبولی ریه حاد نمی‌باشد و حتی گاهی سندروم کرونری حاد را شبیه‌سازی می‌کند. هیچ گزارشی که در آن Sub Massive PE با ST Elevation MI یا Non–ST Elevation MI اشتباه شده باشد وجود ندارد. [۱۱،۱۲]

اخیرا معکوس شدن موج T همزمان در لیدهای قدامی و تحتانی به عنوان سرنخ تشخیصی مهم آمبولی ریه حاد تشریح شده‌اند. [۱۳،۱۴] از آن جایی که اغلب مشاهده موج T معکوس باعث می‌شود که اقدامات تشخیصی پزشکان روی سندروم کرونری حاد معطوف شود، در نظر داشتن تغییرات EKG با جزییات می‌تواند در افتراق بین آمبولی ریه حاد و سندروم کرونری حاد کمک کننده باشد.

در یک مطالعه جهت مقایسه معکوس شدن T در لیدهای پره کوردیال در بیماران آمبولی ریه حاد و سندروم کرونری حاد ناشی از مشکل در LAD، مشاهده شد که آمبولی ریه حاد قویا با معکوس شدن T در لیدهای ۳ و V1 و V2 همراهی دارد که ۹۸ ٪ حساسیت و ۹۲,۵ ٪ اختصاص داشت. [۱۵]اگرچه معکوس شدن موج T در V1 تا V6 مانند مورد کیس این مقاله یافته‌ای بسیار نادر در آمبولی ریه حاد است علت تغییرات EKG در این مورد می‌تواند نتیجه پاتوفیزیولوژی آمبولی ریه حاد باشد.

نشان داده شده که آمبولی ریه حاد می‌تواند باعث افزایش ناگهانی فشار داخل بطن راست و افزایش حجم درون بطنی و کشش دیواره بطن راست، افزایش تحریک نوروهورمونال، اختلال جریان خون کرونری و هایپوکسی منجر به ایسکمی بطن راست و معکوس شدن احتمالی موج T گردد. [۱۶،۱۷]

لید ۳ روبروی ناحیه تحتانی بطن راست و لیدهای V1 و V2 نشان دهنده قسمت قدامی بطن راست میباشد ولی با افزایش شدت دیلاتاسیون محتمل است بطن راست به سمت چپ کشیده شده و بنابراین معکوس شدن T هم در لیدهای سمت چپ رخ دهد و در لیدهای ۲ یا AVF و V1 تا V6 یافت شود.

از طرف دیگر یافته‌های اولتراسوند که جهت تشخیص آمبولی ریه کمک کننده هستند شامل رویت ترومبوز در دهلیز یا بطن راست یا شریان پولمونری، دیلاتاسیون بطن راست < (RV/LV)1:1، دیسفانکشن سیستولیک بطن راست، برآمده شدن سپتوم بین بطنی به سمت بطن چپ و دیلاتاسیون و عدم کلاپس ورید اینفریوروناکاوا (IVC) در حین دم میباشد. علیرغم اختصاصی بودن نسبی این علایم، در کل حساسیت بالایی ندارند و در حدود ۳۰ تا ۴۰ درصد بیماران با آمبولی ریه در ارزیابی اولتراسوند یافته‌های پاتوگونومیک دارند. و البته وجود دیلاتاسیون و دیسفانکشن بطن راست در اولتراسوند با بدتر شدن پروگنوز بیمار همراه است. [۵]

در این مقاله علایم افت فشار خون و تنگی نفس پیشرونده و تروپونین مثبت و مشاهده T معکوس در لیدهای V1 تا V6 منجر به تشخیص NSTEMI گردید.خوشبختانه با ارزیابی اولتراسوند بر بالین تشخیص درست و بدون تاخیر صورت گرفت.

نتیجه‌گیری

آمبولی ریوی وسیع با مورتالیتی بالایی همراه است. براساس گایدلاین‌های اروپایی، مورتالیتی آمبولی ریه ماسیو حدود ۱۸ تا ۶۵ درصد میباشد، لذا با توجه به پروگنوز بد، تشخیص و درمان بموقع ضروری میباشد. [۱] این مقاله روی دشواری در تشخیص افتراقی بین دو بیماری تاکید می‌کند.همواره باید محدودیت‌های EKG در تشخیص آمبولی ریه حاد را مد نظر داشت.به علت ارزش تشخیصی بالای اولتراسوند برای مشخص کردن اورلود بطن راست، اکوکاردیوگرافی باید در اسرع وقت برای رسیدن به تشخیص درست و اقدام درمانی مناسب انجام شود.

References

1. Shepherd, T.D., T.S. Niaz, and R. Yadav. Massive pulmonary embolism treated with low-dose thrombolysis on the geriatric ward during the COVID-19 pandemic. BMJ Case Reports CP 2022; 15(4): e248125.
2. Fedullo, P.F. and V.F. Tapson. The evaluation of suspected pulmonary embolism. New England Journal of Medicine 2003; 349(13): 1247-1256.
3. Rodger, M., et al. Diagnostic value of the electrocardiogram in suspected pulmonary embolism. American Journal of Cardiology 2000; 86(7): 807-809.
4. Sinha, N., et al. Role of the 12-lead electrocardiogram in diagnosing pulmonary embolism. Cardiology in review 2005; 13(1): 46-49.
5. Chung-Esaki, H., et al. Detection of acute pulmonary embolism by bedside ultrasound in a patient presenting in PEA arrest: a case report. Case Reports in Emergency Medicine 2012.
6. Konstantinides, S. Acute pulmonary embolism. New England Journal of Medicine 2008; 359(26): 2804-2813.
7. Cavallazzi, R., et al. Natriuretic peptides in acute pulmonary embolism: a systematic review. Intensive care medicine 2008; 34: 2147-2156.
8. Torbicki, A. (Task Force for the Diagnosis and Management of Acute Pulmonary Embolism of the European Society of Cardiology) Guidelines on the diagnosis and management of acute pulmonary embolism: the Task Force for the Diagnosis and Management of Acute Pulmonary Embolism of the European Society of Cardiology (ESC). Eur Heart J. 2008; 29: 2276-2315.
9. McGinn, S. and P.D. White. Acute cor pulmonale resulting from pulmonary embolism: its clinical recognition. Journal of the American Medical Association 1935; 104(17): 1473-1480.
10. Sukhija, R., et al. Electrocardiographic abnormalities in patients with right ventricular dilation due to acute pulmonary embolism. Cardiology 2005;105(1): 57-60.
11. Yeh, K.-H. and H.-C. Chang. Massive pulmonary embolism with anterolateral ST-segment elevation: electrocardiogram limitations and the role of echocardiogram. The American journal of emergency medicine 2008; 26(5): 632. e1-632. e3.
12. Wilson, G.T. and F.A. Schaller. Pulmonary embolism mimicking anteroseptal acute myocardial infarction. Journal of Osteopathic Medicine 2008; 108(7): 344-349.
13. Kosuge, M., et al. Electrocardiographic differentiation between acute pulmonary embolism and acute coronary syndromes on the basis of negative T waves. The American journal of cardiology 2007; 99(6): 817-821.
14. Witting, M.D., et al. Simultaneous T-wave inversions in anterior and inferior leads: an uncommon sign of pulmonary embolism. The Journal of Emergency Medicine 2012; 43(2): 228-235.
15. Kosuge, M., et al. Differences in negative T waves between acute pulmonary embolism and acute coronary syndrome. Circulation Journal 2014; 78(2): 483-489.
16. Stein, P.D., et al. The electrocardiogram in acute pulmonary embolism. Progress in cardiovascular diseases 1975; 17(4): 247-257.
17. Stein, P.D., et al. Clinical, laboratory, roentgenographic, and electrocardiographic findings in patients with acute pulmonary embolism and no pre-existing cardiac or pulmonary disease. Chest 1991; 100(3): 598-603.

AUMJ Journal
Alborz University of Medical Sciences
Alborz University of Medical Sciences Journal, February 2024, Vol. 13, Supplement
Case Report

Diagnosis of acute pulmonary embolism with EKG changes similar to acute coronary syndrome by bedside cardiac ultrasound evaluation: case report and review of articles

Received: 16 Dec 2023; Accepted: 4 Feb. 2024

Reza Alizadeh Kashani[1], Sevak Hatamian[2*], Siamak Hamidian[3], Nazanin Nourian[4]

1-Assistant Professor of Anesthesiology and Special Care, Clinical Research Development Unit, Shahid Madani Hospital, School of Medicine, Alborz University of Medical Sciences, Karaj, Iran

2- Assistant Professor of Anesthesiology and Special Care, Clinical Research Development Unit, Shahid Madani Hospital, School of Medicine, Alborz University of Medical Sciences, Karaj, Iran

3- Student of Anesthesiology and Special Care Residency, Student Research Committee, School of Medicine, Alborz University of Medical Sciences, Karaj, Iran

4- Bachelor of Nursing , Special Care Department, clinical research development unit , Shahid Madani Hospital, Alborz University of Medical Sciences, Karaj, Iran

*** Corresponding author: Sevak Hatamian, Assistant Professor of Anesthesiology and Intensive Care, Clinical Research Development Unit, Shahid Madani Hospital, Faculty of Medicine, Alborz University of Medical Sciences, Karaj, Iran**
Phone: +98-26-34209028
Email: drsevak.hatamian@gmail.com

Abstract

Introduction: Acute pulmonary embolism (PE) is an emergency and life-threatening disease that despite its relatively high prevalence in ICU patients, is still difficult to diagnose due to non-specific signs and symptoms. Symptoms such as shortness of breath and chest discomfort are completely non-specific and overlap with the diagnosis of acute coronary syndrome (ACS).

Materials and methods: EKG changes associated with acute pulmonary embolism are highly variable and can resemble acute coronary syndromes. Recently, changes in precordial leads in the form of inverted T wave have been described as a diagnostic clue of PE , although these changes are also seen in acute coronary syndrome.

Results: In this article, we report a 92-year-old man with dyspnea and progressive hypotension. which was initially wrongly diagnosed as acute coronary syndrome due to diffuse inverted T in precordial leads V1 to V6, and pulmonary embolism was confirmed after cardiac ultrasound evaluation at the bedside.

Conclusion: In this article, we will talk about the diagnosis of this case and the review of related texts, emphasizing the limitations of EKG and the importance of using cardiopulmonary ultrasound at the bedside

Keywords: Acute pulmonary embolism, acute coronary syndrome, T wave inversion, bedside cardiopulmonary ultrasound